


ISSN: 2448-8690

Enero de 202, Vol. 4, No. 1.

# Revista de Medicina Clínica

---

Emil Theodor Kocher (25 de agosto de 1841 - 27 de julio de 1917)



<https://www.medicinaclinica.org>

Rev Med Clin 2020;4(1):1-60.

# El Neurólogo Vascular: lo Que Ha Hecho, lo Que Ha Dejado de Hacer y lo Que Debe Realizar

## Editorial

Juan Nader-Kawachi<sup>1</sup>, Michel Nader-Sayun<sup>2</sup>

<sup>1</sup> Profesor del curso de alta especialidad en Enfermedad Vascular Cerebral/UNAM, Hospital Médica Sur, Ciudad de México, México

<sup>2</sup> BA, Master Collaborative Design, Aalto University, Espoo Finland

Fecha de recepción del manuscrito: 22/01/2020

Fecha de aceptación del manuscrito: 27/01/2020

Fecha de publicación: 31/01/2020

DOI: 10.5281/zenodo.3633474

Probablemente la llegada y el uso extensivo de la tomografía computarizada y la resonancia magnética en los años 80s hayan motivado un interés creciente entre los neurólogos sobre la Enfermedad Cerebro Vascular (ECV). La casi huérfana enfermedad tuvo en la cardiología su primera madre adoptiva y en la American Heart Association su primera familia, de la cual sigue aprehendida.

Estudios realizados en diferentes centros neurológicos de la época demostraron la importancia creciente de la ECV como un problema de salud pública al ostentar una alta mortalidad y morbilidad.<sup>1-4</sup> En aquel momento, el cúmulo de conocimiento sobre la ECV aumentó exponencialmente. Junto con el conocimiento de los diferentes factores de riesgo y el desarrollo nuevos paradigmas terapéuticos, se demostró la importancia de crear centros especializados en ECV para el tratamiento agudo y la necesidad de formar especialistas en el área.<sup>5</sup>

El interés entre los neurólogos creció en 1995 cuando los estudios NINDS y ECAS II demostraron la utilidad de la trombolisis intravenosa con activador tisular de plasminógeno (rTPA) para el tratamiento del ECV dentro de una ventana terapéutica de 3 horas y posteriormente la ventana extendida a 4.5 horas en el estudio ECAS III en 2008.<sup>6-8</sup> Con la limitante de la premura para iniciar el tratamiento, los neurólogos comenzaron a desarrollar las cadenas asistenciales extrahospitalarias, exigiendo la colaboración de paramédicos y

**Datos de contacto:** Juan Nader-Kawachi, Hospital Médica Sur Tlalpan. Puente de piedra N 150 - 324, Torre 2, Colonia Toriello Guerra, Delegación Tlalpan, Ciudad de México. CP 14050, Tel: (52) 55 5666 6999, Juan.nader.k@gmail.com

especialistas en urgencias dentro de los servicios de emergencias hospitalarias. Ya para este momento, la neurología se había apropiado de la enfermedad.

A finales de los 80s, surge una importante necesidad de crear más especialistas. Las más prestigiosas instituciones médicas de México tomaron el reto e incrementaron así el número de especialistas en ECV considerablemente. En respuesta a estos avances, los interesados en el estudio de ECV tuvimos un papel preponderante: respondiendo las preguntas sobre enfermedad en términos de epidemiología y prevención, promoviendo la creación de unidades especializadas, estudiando y estableciendo normas para neuro protección y neuro plasticidad cerebral en fase aguda y post-aguda, estudiando normas para el uso de la trombólisis, promoviendo la rehabilitación temprana e incluso, creando los algoritmos que llevan a la craniectomía y otras intervenciones mayores en el enfermo agudo.

En otro capítulo está la neuro radiología intervencionista. Con el desarrollo de mejores dispositivos para la terapia endovascular, recuperar los trombos que ocluyen las arterias cerebrales fue posible con menor número de complicaciones. A la vez, el desarrollo de la imagen funcional de difusión y perfusión, tanto por tomografía como por resonancia magnética, han extendido la ventana terapéutica incluso 12 horas después de del inicio de un ECV. Incluso, las recientes guías terapéuticas en ECV 2015 y 2018 establecen que la recanalización es la única intervención que modifica sensiblemente a favor el pronóstico de los pacientes que sufren la oclusión de los vasos del polígono de Willis y conceden un papel primordial al rescate vascular.<sup>9</sup> Estos hechos han motivado a muchos médicos con formación clínica a migrar a las especialidades de intervencionismo, lo cual, en mi opinión,

ofrece ventajas y desventajas. El neurólogo clínico que migra al intervencionismo tiene mejor criterio para la selección de pacientes a tratar que alguien puramente intervencionista. Sin embargo, también se convierte en juez y parte en el manejo de los pacientes y puede caer en el error de excluir el útil criterio de actores externos.

Finalmente, en cuanto a la prevención, la cardiología ha recuperado su protagonismo en el manejo de la ECV. El desarrollo de los nuevos anticoagulantes directos, el monitoreo prolongado del ritmo cardíaco, el estudio del infarto cerebral cardioembólico y de los infartos de origen desconocido (ESUS), han hecho que hematólogos y cardiólogos regresen con interés a la atención y estudio de la ECV.<sup>10</sup>

Ante este panorama, el diagnóstico y tratamiento del enfermo con ECV se ha vuelto complejo. La hiper especialización en la medicina, así como en otras disciplinas, tiene la desventaja de nublar la visión holística del impacto de la innovación en el sistema y de promover protagonismos. La buena intención de paramédicos, cardiólogos, urgenciólogos, neurocirujanos, neuro radiólogos, terapistas endovasculares, intensivistas, hematólogos, neuropsicólogos y neuro rehabilitadores, genera un sistema de toma de decisiones que involucra una cantidad importante de actores. Es primordial entender como las aportaciones del conocimiento de diferentes áreas con un interés común han transformado la forma en que concebimos ECV y mantener un dialogo abierto para poder seguir evolucionando. Al final, todos los médicos, así como otros profesionales, nos motivamos por el mismo interés de preservar y mejorar la calidad de vida de la gente.

En mi opinión, el neurólogo clínico especialista en ECV ha recargado y delegado su responsabilidad y compromiso con la atención cotidiana en los últimos tiempos. Así, entra en un área de confort como espectador técnico y teórico del manejo de la ECV. Es momento para que el neurólogo vascular recupere su papel de liderazgo en el manejo integral del paciente, aunque entender la complejidad del conocimiento acumulado sobre ECV también significa aceptar que un solo individuo no tiene el conocimiento único para tratar al paciente.<sup>11</sup>

Propongo que los cursos de alta especialidad miren hacia nuevos objetivos, incluyendo una directriz proactiva en el trabajo cotidiano. Así, el alumno egresado, además de tener un profundo conocimiento teórico y práctico en la especialidad, estará entrenado en liderazgo, en trabajo interdisciplinario y en cultura de colaboración, ahondando en su capacidad empática y siendo asertivo en su trabajo. El futuro especialista en ECV debe promover las conexiones interdisciplinarias con el fin de mejorar la capacidad del cuerpo médico-hospitalario en la atención de pacientes. Para esto, requerimos coordinación con las instituciones hospitalarias y educativas, más allá de la creciente necesidad de crear equipos y unidades de ECV aguda dentro de los hospitales. Estas deben ser acompañadas por clínicas integrales que incluyan programas de educación, prevención, atención y regreso en la vida cotidiana. Además, parte del entrenamiento de los futuros especialistas en ECV debe incluir estudios en gestión

de proyectos, así como en dirección y supervisión de las cadenas asistenciales.

## REFERENCIAS

- [1] Mohr, J. P., et al. "The Harvard cooperative stroke registry: a prospective registry." *Neurology* 28.8 (1978): 754-754.
- [2] Oxfordshire Community Stroke Project. "Incidence of stroke in Oxfordshire: first year's experience of a community stroke register." *British Medical Journal (Clinical Research Edition)*(1983): 713-717.
- [3] Sandercock, Peter, Andrew Molyneux, and Charles Warlow. "Value of computed tomography in patients with stroke: Oxfordshire Community Stroke Project." *Br Med J (Clin Res Ed)*290.6463 (1985): 193-197.
- [4] Bogousslavsky, Julien, Guy Van Melle, and Franco Regli. "The Lausanne Stroke Registry: analysis of 1,000 consecutive patients with first stroke." *Stroke* 19.9 (1988): 1083-1092.
- [5] Strand, T. A. G. E., et al. "Stroke unit care—who benefits? Comparisons with general medical care in relation to prognostic indicators on admission." *Stroke* 17.3 (1986): 377-381.
- [6] NINDS rt-PA Stroke Study Group. "Tissue plasminogen activator for acute ischemic stroke." *N Engl J Med* 333 (1995): 1581-1587.
- [7] Hacke, Werner, et al. "Randomised double-blind placebo-controlled trial of thrombolytic therapy with intravenous alteplase in acute ischaemic stroke (ECASS II)." *The Lancet* 352.9136 (1998): 1245-1251.
- [8] Hacke, Werner, et al. "Thrombolysis with alteplase 3 to 4.5 hours after acute ischemic stroke." *New England journal of medicine* 359.13 (2008): 1317-1329.
- [9] Powers, William J., et al. "2018 guidelines for the early management of patients with acute ischemic stroke: a guideline for healthcare professionals from the American Heart Association/American Stroke Association." *Stroke* 49.3 (2018): e46-e99.
- [10] Ruff, Christian T., et al. "Comparison of the efficacy and safety of new oral anticoagulants with warfarin in patients with atrial fibrillation: a meta-analysis of randomised trials." *The Lancet*383.9921 (2014): 955-962.
- [11] Meadows, Donella. "Dancing with systems." *Whole Earth* 106 (2001): 58-63.

# Características del Paciente con EPOC, con y sin Bronquiectasias, con Aislamientos Bacterianos Repetidos

## Carta al Editor

Beatriz Aldave-Orzaiz<sup>1</sup>, Rosa María Girón-Moreno<sup>1</sup> y Ana Sánchez-Azofra<sup>1</sup>

<sup>1</sup> Servicio de Neumología, Hospital Universitario de La Princesa

Fecha de recepción del manuscrito: 10/10/2019

Fecha de aceptación del manuscrito: 14/01/2020

Fecha de publicación: 31/01/2020

DOI: 10.5281/zenodo.3633478

La última actualización de la GesEPOC de 2017, divide a los pacientes con enfermedad pulmonar obstructiva crónica (EPOC) de alto riesgo en fenotipo no exacerbador, mixto y exacerbador con enfisema o con bronquitis crónica.<sup>1</sup> Estos últimos son los que más probablemente presentan aislamientos repetidos (AR) o infección bronquial crónica (IBC) por microorganismos potencialmente patógenos (MPP); y los que más frecuentemente se asocian con bronquiectasias (BQ).

Es difícil establecer una relación de causalidad en la que la EPOC sea un factor de riesgo para el desarrollo de BQ. Se conocen varios hechos que pueden justificarla y es que comparten mecanismos fisiopatológicos comunes como la inflamación-infección bronquial, que deriva en la aparición de estas dilataciones irreversibles con destrucción de la pared bronquial.

El objetivo de nuestro trabajo fue analizar el número de pacientes con EPOC, con y sin BQ, que presentaban AR o IBC por MPP, así como sus características clínicas, a partir de una base de datos de pacientes con EPOC en seguimiento en nuestra consulta monográfica de EPOC.

De los 572 pacientes incluidos, identificamos 443 que tenían TCAR realizada en los últimos 5 años, revisada por el equipo de radiología del tórax del hospital, y valoramos en estos los cultivos de esputo realizados entre enero de 2017 y julio de 2018. Se identificaron aquellos con BQ en la TCAR (según los criterios radiológicos de Naidich) y aquellos con

AR y/o IBR de MPP. Se consideró IBC como 3 o más aislamientos de un mismo MPP y AR de distintos MPP, en muestras de esputo recogidas a lo largo de 1 año, separadas por un mes. La identificación de los microorganismos se realizó mediante la técnica de MALDITOF (Matrix-Assisted Laser Desorption/Ionization Time of Flight o ionización-desorción asistida por matriz con tiempo de vuelo).

Las características de las variables clínicas separadas por grupos (pacientes EPOC con y sin BQ), divididos en función de la presencia de AR o IBC, se muestran en la Tabla 1.

Al comparar los parámetros clínicos de los pacientes con IBC o AR con aquellos sin aislamientos, se observó que los primeros tenían mayor edad, mayor número de exacerbaciones (ambulatorias y hospitalarias), y que usaban más frecuentemente corticoides inhalados, independientemente de la presencia de BQ. Si además tenían BQ, presentaban mayor puntuación en BODE, BODEX y disnea según MRCm. Sin embargo, no se encontraron diferencias estadísticamente significativas en la función pulmonar ni el índice de masa corporal.

Los MPP más frecuentes fueron: *Pseudomonas aeruginosa*, *Moraxella catarrhalis*, *Haemophilus influenzae*, *Streptococcus pneumoniae*. Otros menos frecuentes incluyen: *Staphylococcus aureus* (sensible y resistente a meticilina), *Escherichia coli*, *Stenotrophomonas maltophilia* o *Acinetobacter baumannii*. Datos coincidentes con los resultados publicados hasta ahora:<sup>2</sup>

Llama la atención, por un lado, el bajo número de que presentaron AR o IBC por MPP (4.7% del total); a pesar de que se solicitaban y analizaban muestras de esputo como parte del seguimiento protocolizado en la consulta. Este porcentaje difiere con algunos de los publicados hasta ahora (22 -

**TABLA 1:** MEDIA Y DESVIACIÓN ESTÁNDAR DE LAS VARIABLES CLÍNICAS RECOGIDAS EN EL ESTUDIO, SEPARADAS POR GRUPOS: PACIENTES EPOC, CON Y SIN BQ, DIVIDIDOS A SU VEZ EN FUNCIÓN DE LA PRESENCIA O NO DE AR O IBC.

|                  | Sí BQ (n=157)   |          |                  |          | Valor p | No BQ (n=286)    |          |                 |        | Valor p |
|------------------|-----------------|----------|------------------|----------|---------|------------------|----------|-----------------|--------|---------|
|                  | sí IBC/AR(n=12) |          | no IBC/AR(n=145) |          |         | sí IBC/AR )(n=9) |          | no IBC )(n=277) |        |         |
|                  | Media           | DS       | Media            | DS       |         | Media            | DS       | Media           | DS     |         |
| Edad (años)      | 78.83           | 78.83    | 73.37            | 79.33    | 0.048   | 79.33            | 6.87     | 70.25           | 9.96   | 0.006   |
| FEV1 (ml)        | 1,057.27        | 1,057.27 | 1,832.56         | 1,836.25 | 0.414   | 1,336.25         | 514.70   | 1,374.39        | 599.99 | 0.916   |
| FEV1 (%)         | 43.82           | 43.82    | 63.03            | 52.74    | 0.329   | 52.74            | 17.96    | 51.00           | 18.98  | 0.799   |
| FVC (ml)         | 2,170.91        | 2,170.91 | 2,333.58         | 2,754.00 | 0.520   | 2,745.00         | 1,134.00 | 2,564.00        | 891.00 | 0.575   |
| FVC (%)          | 66.64           | 66.64    | 71.30            | 78.30    | 0.477   | 78.30            | 31.26    | 76.07           | 61.14  | 0.552   |
| FEV1/FVC         | 51.82           | 51.82    | 50.54            | 49.24    | 0.704   | 49.24            | 7.93     | 52.52           | 11.69  | 0.432   |
| IMC              | 24.29           | 24.29    | 25.70            | 25.81    | 0.338   | 25.81            | 3.93     | 26.76           | 5.40   | 0.601   |
| BODE             | 6.09            | 6.09     | 3.37             | 4.29     | <0.001  | 4.29             | 1.60     | 3.23            | 2.29   | 0.156   |
| BODEx            | 5.67            | 5.67     | 3.53             | 4.00     | <0.001  | 4.00             | 1.69     | 2.97            | 2.06   | 0.113   |
| Exacerbaciones   | 1.70            | 1.70     | 0.89             | 2.00     | 0.023   | 2.00             | 1.55     | 0.75            | 1.04   | 0.006   |
| Ex Hospitalarias | 1.30            | 1.30     | 0.37             | 1.67     | 0.007   | 1.67             | 0.82     | 0.31            | 0.65   | <0.001  |
| Ex Ambulatorias  | 0.40            | 0.40     | 0.51             | 0.50     | 0.831   | 0.50             | 0.84     | 0.44            | 0.84   | <0.001  |
| Disnea MRCm      | 2.92            | 2.92     | 1.86             | 2.22     | <0.001  | 2.22             | 1.20     | 1.92            | 1.62   | 0.299   |

BQ= bronquiectasias, IBC= infección bronquial crónica, AR= aislamientos repetidos, DS= desviación estándar, IMC= Índice de Masa Corporal

88 %),<sup>3</sup> posiblemente porque en nuestro caso aplicamos estrictamente la definición de IBC de la normativa SEPAR de BQ.<sup>3</sup> Por otro lado, coincidía que todos estaban en tratamiento con corticoides inhalados.

Los pacientes con EPOC, especialmente aquellos con BQ y AR o IBC, son pacientes crónicos complejos que precisan de un seguimiento estrecho dadas las implicaciones clínicas y el alto consumo de recursos sanitarios que conllevan. La IBC podría ser causa de la inflamación sistémica persistente de estos pacientes y asociarse a la presencia de comorbilidades cardiovasculares.<sup>2</sup>

En este estudio concluimos que los pacientes con EPOC y AR o IBC, son un grupo reducido de pacientes en el que destacan la edad, la frecuencia de exacerbaciones ambulatorias y hospitalarias y el uso de corticoides inhalados. Si además coexisten BQ, existen peores índices en disnea, BODE y BODEx. Por este motivo, y como se ha planteado en trabajos previos, es necesario replantearse la clasificación de la EPOC e incluir un nuevo fenotipo que incluya aquellos con BQ e IBC e incluso AR por MPP,<sup>4</sup> y quizás plantear un tratamiento antibiótico precoz, apoyado en los antibiogramas de aislamientos bacterianos previos. Se ha demostrado que estos pacientes, dada su complejidad, agudizan con más frecuencia y tienen mayor mortalidad; por tanto, sus necesidades terapéuticas van a diferir de las de aquellos sin hallazgos microbiológicos ni exacerbaciones.<sup>5</sup>

## REFERENCIAS

- [1] Marc Miravittles, Juan José Soler-Cataluña, Myriam Calle, Jesús Molina, Pere Almagro, José Antonio Quintano, Juan Antonio Trigueros, Borja G. Cosío, Ciro Casanova, Juan Antonio Riesco, Pere Simonet, David Rigau, Joan B Soriano, Julio Ancochea. Guía española de la enfermedad pulmonar obstructiva crónica (EPOC) 2017. Tratamiento farmacológico en fase estable. Arch Bronconeumol. 2017; 53(6):324-35.
- [2] Barrecheguren M, Matkovic Z, Miravittles M. Infección bronquial crónica en pacientes con EPOC. Monogr Arch Bronconeumol. 2014; 1:77-85.
- [3] Martínez-García MA, Máiz, L Oliveira C, Girón R de la Rosa D, Blanco M, et al. Normativa sobre la valoración y el diagnóstico de las bronquiectasias en el adulto. Arch Bronconeumol. 2018; 54(2):88-98.
- [4] Polverino E, Dimakou K, Hurst J, Martínez-García MA, Miravittles M, Paggiaro P, Shteinberg M, et al. The overlap between bronchiectasis and chronic airways diseases: state of the art and future directions. Eur Resp J. 2018; 15:52.
- [5] 5. Matkovic Z, Miravittles M. Chronic bronchial infection in COPD. Is there an infective phenotype? Resp Med. 2013; 107(1):10-22.

# Historia de Un Paciente con Infarto Cerebra, Ma ...

## Carta al Editor

Lic. Eduardo Jaime Rodas-Ruiz

*Director General Consultores Hipotecarios e Inmobiliarios*

**Fecha de recepción del manuscrito:** 01/01/2020

**Fecha de aceptación del manuscrito:** 14/01/2020

**Fecha de publicación:** 31/01/2020

**DOI:** 10.5281/zenodo.3633482

Un relato que hubiera querido jamás contar. Ma tuvo un infarto cerebral el 22 de abril de 2018, pero no únicamente enfermó Ma... enfermó la familia Rodas-Portugal ... toda. Y es que enfermó Ma, *el corazón, el alma de la familia.*

### LOS PRIMEROS 2 DÍAS, DEVASTADORES

#### *Pero suficientes para reaccionar y trabajar la familia con y para Ma*

Es un relato familiar de lo sucedido a partir de esa fecha, su tratamiento para el control de su enfermedad y su rehabilitación, las secuelas, su esfuerzo, disciplina, su fe, sus avances; Ma me pidió escribirlo, porque desea que la experiencia que aún está pasando, pueda ayudar a prevenir situaciones similares, a familiares y amigos, y a quien lo lea.

Está enriquecido con la aportación del Dr. Luis Manuel Murillo Bonilla, su Neurólogo Vasculor, presidente de la Asociación Mexicana de Enfermedad Vasculor Cerebral. Una aportación médica, profesional, científica, orientadora, previsoror y muy valiosor, respecto a este evento vasculor, ya considerado como Enfermedad Catastrófica, que no es exclusiva de adultos mayores.

También la aportación del Dr. Carlos Campos, Traumatólogo y Ortopedista que está trabajando para corregir los daños que le causó la parálisis a su morfología ósea. Y aportaciones muy importantes de sus Terapeutas quienes han dirigido su rehabilitación.



**Figura 1:** Con mucho cariño para Ma ... de parte de su familia que la ama.

**Datos de contacto:** Eduardo Jaime Rodas-Ruiz, Alejandro Dumas N° 111, Jardines Vallarta, Zapopan, Jalisco, Mex. CP 45027., Tel: 33 3629 3996, email: erodas@live.com.mx

Desea Ma, también lo lean familiares y amigos jóvenes, que vigilen su salud y ayuden a Mamá y Papá a atender pre-

ventivamente este riesgo, porque los adultos mayores "nunca tenemos tiempo".

Evitemos enfermen EL O LOS CORAZONES DE LAS FAMILIAS RODAS Y PORTUGAL, y la de nuestros amigos.

### ***Eduardo Rodas***

Cómo empiezan muchas historias," parecía un domingo normal..." pero no fue así. Ninguno de los hijos y sus familias vendrían hoy a comer a la casa de los abuelos. Raro, porque generalmente en domingo, al menos una familia nos visita para comer juntos.

Así que podríamos levantarnos más tarde. Ma se sentía cansada y con sueño, lo que atribuimos a sus sesiones de yoga de una o dos horas diarias. Y también, me recuerda mi hijo Eduardo, de una fiesta con tambora que hubo en colonia vecina.

Fue hasta las 2 de la tarde, que Alejandro nos llamó para decirnos que sí iban y que ellos llevaban la comida. Hoy lo vemos como un hecho providencial, porque si no nos visitan ese día, Ma hubiera permanecido en cama.

Aparentemente todo iba bien, incluso Ma le dio de comer a Elías, pero Alejandro y su esposa, la veían mal: ella decía sentirse bien. Yo lo único que le notaba era como lenta al hablar, como si estuviera cansada, desvelada.

Alejandro reaccionó rápido "vámonos al hospital..." y en 20 minutos estamos llegando a urgencias del Hospital San Javier.

### ***Alejandro y Rosy, vistia providencial***

Revisión de rutina por médicos y enfermeras de guardia en Urgencias: normales su presión, temperatura, corazón, pulmones, respuestas claras, y para descartar riesgos electrocardiograma y Tomografía, que no reportaron nada irregular o deficiente.

Lo único relevante, es que comentaron que "traía una leve parálisis facial" pero sin necesidad de mayor tratamiento, recurrir a especialista o siquiera medicina.

Alejandro habló con un neurólogo conocido de él, que le dijo en base a lo reportado por el hospital, la vería a las 9 am, del día siguiente.

Hasta ahí, no habíamos recordado avisar a Paola y Eduardo que estábamos en el hospital y seguramente para no preocuparlos.

Regresamos a casa no completamente tranquilos, porque a pesar de la revisión, no veíamos bien a Ma. Se despidió la familia de Alex y Ma se recostó en la sala. Recibió llamada de su hermana Irma, que luego nos diría que oyó mal a Ma, pero que pensó estaba extraña, quizá molesta.

Ya en su casa, Alex habló con Eduardo y Paola, que de inmediato vino a ver a Ma. No la vio bien, le platicamos lo sucedido en el hospital y se fue triste y ofreció vernos en la cita con el neurólogo al día siguiente.

### ***Paola, sensible, admirable***

Ma se subió a jugar solitario o rompecabezas a la computadora, obviamente con un par de cigarrillos. Aguanto poco y se fue a poner pijama y acostar "normalmente".

Por ahí de 11 de la noche, Eduardo me habló para decirme que llevara otra vez a Ma al hospital porque la iba a revisar una doctora neuróloga, recomendada por su amigo cardiólogo Ricardo García, que dijo era urgente atender a Ma, más rápido que esperar una consulta hasta el día siguiente. O sea, de las 8-9 de la noche en adelante, Alex y Eduardo siguieron preocupados, buscando opciones.

### ***Eduardo, intuía riesgo***

Se volvió a vestir Ma, bajó las escaleras con normalidad e incluso platicamos en la camioneta, claro desconcertada "¿por qué la urgencia de regresar?"

Al llegar al hospital, ya estaban Eduardo y Alex con silla de ruedas y entramos directo con la neuróloga Alexandra Días Alba: preguntas sencillas, respuestas rápidas y claras, ¿su nombre?, ¿su edad?, ¿el día?, ¿el mes?, ¿es un bolígrafo?, ¿son llaves?, ¿estamos en el hospita?, ¿se puede tocar su nariz?, muy bien, su firma por favor Señora Rosita... perdón! la firma que hice es la de soltera, porque de casada, le agregé el Rodas no se preocupe Señora, todo está muy bien, le vamos hacer un estudio para tener tranquilidad, ¿que le parece?

### ***Directos a Radiología, para realizar una Resonancia Magnética del cerebro***

Nos asignaron un pequeño privado para quedarse Ma en bata. Ahí ya no tenía fuerzas suficientes, regreso a la silla de ruedas y con ayuda de asistente, acostarse en la máquina. Eduardo y yo a esperar afuera. Durante la resonancia, salió la doctora para decirnos "la Señora Rosita tiene un Infarto del lado derecho de su cerebro..." Así, en seco, escueta, noticia brutal. "Debemos proceder rápidamente, porque con frecuencia se repiten", dijo.

Concluida la resonancia, entramos al privado para vestirse, con más dificultades, pero aun haciendo movimientos razonablemente normales. A la silla de ruedas y de regreso a urgencias, donde la Doctora ordenó le instalarán, ya acostada, los medicamentos para tratar de estabilizarla, anticoagulantes, antidepresivos, sedantes, etc. Ahí platicamos a Alejandro del infarto y pues creció la angustia, calmada un poco por la seguridad de la doctora de que "todo iba a salir bien", sin mencionar los posibles alcances del infarto. No notábamos los efectos de un infarto. Con nuestro consentimiento, la Doctora tramitó la hospitalización y al rato nos dijeron número de cuarto.



Figura 2

Minutos más tarde, llegó el camillero para decirnos que la iba a trasladar al cuarto, "es el 1001" dijo Ma, "y no se les olvide mi suéter". Su entendimiento y memoria intactas.

Aún cansada, disminuida y desvelada, se acordó del número de cuarto.

### *Nosotros, aturcidos*

Ya eran las 2 de la mañana y mis hijos se ofrecieron quedar para acompañar a Ma y yo me fuera a descansar. Obviamente no acepte, se despidieron tristes, les di besos y bendiciones. Claro, su angustia y preocupación se reflejaba en su rostro. Por WhatsApp le estuvieron avisando a Paola.

Ya en la habitación, indicaciones de enfermeras, más preguntas y cuidados a Ma, advertencia de que entrarían constantemente para vigilancia de niveles de medicinas y seguridad de operación de aparatos.

Los sedantes y el cansancio hicieron efecto y Ma se quedó dormida. Por fin terminaba el domingo 22 de abril. Lleno de confusiones, de preguntas, de angustia, porque no sabíamos que iba a pasar con Ma.

### *¡¡¡Que terrible día!!! ¿Qué sigue? Dios mío, Virgen de Guadalupe, ¡cuiden a Ma!*

Pero duró poco el descanso y las preguntas sin respuesta; a las 7 am, empezaba el 23, el día y la hora más difícil que recuerde, y es que, en ese momento, Ma despertaba, yo al pie de la cama, dándose cuenta de que una parte de su cuerpo no le respondía, su pierna, brazo y mano izquierdas están inmóviles, paralizadas, no las sentía. Llanto, mucho llanto, desesperación, profunda tristeza, desconsuelo, conmovedora, hablaba con dificultad y sentía malestar en su cara, que se le había desfigurado un poco por la parálisis facial, Inconsolable, impotente. El infarto había hecho impacto en su organismo.

En la noche "dejaron de correr" los mensajes del cerebro a su pierna, brazo y mano. Me limite a abrazarla, sin palabras,

en ese momento sobraban, solo debía escucharla desahogarse, que llorara, era imposible consolarla. Impotente para hacer, dar, lo que fuera.

Doy gracias a Dios que pude estar con Ma, mi esposa, compañeros 44 años, la madre de mis hijos, esa mañana tan difícil para ella. Acompañarla. Solo acompañarla. Impotencia absoluta para hacer algo, lo que fuera. Imposible.

### *"En la salud y en la enfermedad"*

La presencia de las enfermeras puso fin al amargo momento. Más medicina tomada, cambios de frascos conectados. Revisión de aparatos, de niveles, presión, temperatura.

A las 9 fueron llegando a la habitación Eduardo, Alex, Paola, ya informados por mi de la parálisis del medio cuerpo de Ma.

El encuentro esa mañana de cada uno de ellos con su Mamá, fue igualmente conmovedor, muy triste, abrazándola, llorando si parar, sin hablar mucho, papas adultos que buscaban consolar a su mamá, transmitirle seguridad, fortaleza, protección, promesa, compromiso, de que harían lo imposible para su mejora, su rehabilitación. Recargando su cabeza en Ma con amor.

Pero sus abrazos, su rostro, sus lágrimas, su cuerpo también reflejaban desesperación, ternura, la tristeza de los hijos que necesitan a su Ma, como niños, que los cuide, que los proteja, que reclaman se alivie, que se sentían solos con ella enferma.

¡¡Cómo hubiera querido la familia en ese momento, ayudar en su dolor a Ma y darle consuelo, esperanza de mejora!!

### *Escena que, a meses del infarto, siguen siendo tristes, pero amorosas y hermosas*

Seguíamos sin saber las causas del infarto. Todos temíamos cosas peores. Particularmente otro infarto. Mucha incertidumbre.

Las veces que estuvimos en una habitación hospitalaria siendo Ma la "paciente", fueron tres hermosas y felices ocasiones: el nacimiento de nuestros 3 hijos. La primera vez, Ma y yo recibiendo a Paola, la segunda, Ma, Paola y yo recibiendo a Eduardito y la tercera, los 4, recibiendo a Alex. Hoy estábamos los 5, pero abatidos y desesperados por la situación de Ma.

### *La familia unida en la adversidad*

Sería en el transcurso del día, con más estudios, que nos podrían decir causas. Por lo pronto la prioridad era permanecer estabilizada con medicamentos.

A Ma la llevaban y traían a estudios, laboratorio, radiología, para hacerle análisis comparativos de los que le habían hecho en la madrugada, para ver cambios.



Obviamente ya siempre con ayuda de camilleros para moverla con cuidado. Prácticamente cargarla.

Muy renuente a tomar alimentos, su ánimo decaído, lloraba mucho, pero también se contenía, no quería hablar.

No se acomodaba a ninguna posición, medio dormía por ratitos por los sedantes.

Un poco de alivio se sentía en la habitación cuándo entraban mis hijos, cualquiera de los 3, Ma reaccionaba mejor, su ánimo se levantaba un poco, incluso no lloraba, quizá también por pena o por no preocupar más a sus hijos y seguía sin querer hablar mucho.

Le molestaba su lentitud, ella misma no le gustaba como se oía. Pero no decía nada.

Tampoco entre nosotros comentábamos mucho, estábamos desconcertados, todo había sido tan rápido que no teníamos respuestas. ¿Cómo entender o digerir la nueva situación de Ma? Ni nos atrevíamos a aceptar la realidad, porque no la conocíamos exactamente, ni siquiera sabíamos las causas, y es que apenas era la mañana del lunes.

La Neuróloga, Alexandra Diaz, llegaría por la tarde ya con resultados de los estudios practicados durante la mañana.

Y entre tanto, avisando a familiares, recibiendo mensajes, llamadas, mis hijos trabajando desde el hospital, con la computadora, con el celular, y en contacto con sus familias.

Por tarde, la neuróloga nos informó, que por la ubicación del infarto, que se observó en la resonancia de la madrugada, en la parte derecha del cerebro, se paralizó el cuerpo del lado izquierdo. Que su recuperación dependía de muchas circunstancias, pero que ella veía con optimismo que "la señora Rosita recuperara razonablemente bien su lenguaje, los rasgos de su cara, la movilidad de brazo y manos y por supuesto volvería a caminar".

Y que, del resultado de los estudios de lunes por la mañana, lo más relevante era que la nueva resonancia magnética, no reportó cambios respecto de la inicial. Es decir, no se había presentado otro infarto o expandido el detectado. Estaba estabilizada.

El otro resultado muy importante, es que el Ultrasonido en cuello y cerebro, reportaron que una de las dos arterias Carótidas, está totalmente tapada, calcificada, imposible de destapar parcial o totalmente y solo la otra arteria principal, es la que irriga el cerebro, y aun y cuando presenta el 30% de obstrucción, con el 70% bien cuidado, "la señora Rosita puede tener una buena calidad de vida". Así que la gran tarea es cuidar la arteria buena.




Figura 3

Pero obviamente nuestro miedo era natural, debido a que Ma tiene menos de la mitad de arterias que llevan sangre a su cerebro y en esos momentos la expresión "la posibilidad de que volviera a caminar", nos dejó con la duda de que no pudiera volver a hacerlo.

Ahora sí, ya sabíamos el estado de salud de Ma y las prioridades para su mejoría.

Tema aparte, claro e igual o más importante, su rehabilitación.

Es decir, su estabilización, mitigar los riesgos de otro infarto e iniciar la rehabilitación física de inmediato, para evitar que su organismo se anquilose.


Prioridad: controlar presión arterial y colesterol: Medicinas, alimentos, cigarro nunca más, dormir bien, reposo, ejercicio, terapias.

El Dr. Ricardo García fue una persona muy importante para la familia durante los días de hospitalización de Ma. Como relaté, él fue el que detonó el regreso de Ma al hospital y la intervención de la Dra. Alexandra González, quien se quedó como la médico tratante.

La recomendación de Ricardo fue también providencial; no sé qué hubiera pasado si esa noche del domingo, Rosita permanece en casa, sin la intervención médica, transfusiones, inyecciones, sedantes, medicinas, enfermeras, estabilización, control, etc.

Tampoco sabremos qué hubiera pasado, si en la primera entrada al hospital, en lugar de regresarla a casa, los médicos y enfermeras del personal de guardia que la atendieron, nos hubieran propuesto internarla para tomar las medidas de estabilización que tomó la Dra. Díaz Alba, 5 horas más tarde.

El síntoma observado de "leve parálisis facial", debió obligar a decisiones más convenientes para la salud del paciente, que el regresarla a casa.



**Figura 4**

### ***¿Debió vincularse a un evento vascular?***

¿Tiene el hospital un protocolo al respecto? ¿Se siguió? ¿No se atendió? La prioridad de atender la salud de Ma, no nos podía distraer en consultas de ninguna naturaleza, pero creo que sería conveniente para el hospital un planteamiento de revisión al respecto.

Al término del lunes, solos en la habitación se recrudecía la depresión de Ma. Sus lágrimas, tristeza, desesperación, “me siento como un bulto”, fue la expresión más fuerte que le oí en todo el tiempo desde el infarto. El martes, igual, enfermeras, camilleros, silla de ruedas, supervisores médicos, transfusiones, medicinas. Y más traslados para otros estudios. Mejores expectativas de la Dra. Alexandra Diaz Alba, Incluso esa mañana empezarían las terapias físicas. Y en cuanto a lo emocional, la doctora Diaz después de platicar con nosotros, nos pidió estar a solas con Ma, para decirle que se desahogara, que llorara todo lo que quisiera, que la necesitaba muy fuerte mentalmente, porque todos la quieren ayudar, pero los pacientes que verdaderamente tienen recuperación, son los que están convencidos y ponen todo de su parte. Sin su voluntad, ninguna ayuda funciona. Esa plática fortaleció a Ma.

### ***Providencial: el apoyo de Dios***

Mis hijos por su parte, ya buscando opciones, incluyendo la posibilidad de una operación para destapar la arteria carótida. Se informaron de Especialistas de prestigio en Guadalupe.

El objetivo lo teníamos claro: mantener estabilizada a Ma, para evitar nuevo infarto e iniciar la rehabilitación.

El martes empezaron a visitar a Ma varios familiares: su hermana Martha con su esposo Rodolfo y sus hijas. De la Ciudad de México llegaron su hermana Irma y su esposo Ángel que estuvieron acompañando a Ma todos los días de la Hospitalización.

¡¡Llamadas de sus amigas del Colegio Guadalupe de hace 55 años!! Muchas llamadas de Maricarmen Ordas, incluso desde España, a donde tuvo que viajar, una de sus mejores amigas desde la adolescencia. Amigas del grupo de yoga.


También la visitaron Rosy, Ruth y su mamá. El tío Mario, la Tía Martha y Lauro.

Vinieron de la Ciudad de México, para visitarla en el hospital, mis hermanas Martha y Blanquita.

Habló por teléfono con su hermana Margot, pero entre sus dificultades para hablar y la tristeza de su situación, la plática fue muy difícil, así que optamos atender nosotros las llamadas.

Lety del grupo de yoga. Nuestro cardiólogo el Dr. Ramon García, que hacía algunos meses había tenido un infarto parecido, aunque su parálisis no fue tan severa, y que ya está muy avanzada su rehabilitación, ya caminaba regreso a trabajar y posiblemente volvería a operar. “Debe hacer ejercicio hasta agotarse” decía el doctor.

Cada día que pasaba, el ánimo de Ma mejoraba un poco. Desde el martes había iniciado la terapia diaria de rehabilitación, a veces en las instalaciones del hospital, otras en la habitación.



**Figura 5**

Por ahí de miércoles o jueves, mis hijos pegaron en la habitación la foto de los 7 nietos, y algunos mensajes deseándole a “Abutitita”, su recuperación.

No hay amor más grande que el de los hijos a su mamá.

También los nietos la visitaron “a escondidas” por las prohibiciones de entrada a niños. La presencia de los niños altamente motivante para Ma, contentos por ver otra vez a su abuela.

Su habitación se llenó de flores. Muchos mensajes de aliento, de cariño, oraciones, buenos deseos de familiares y amistades.



**Figura 6**

### *Las nietas y los nietos, curan el alma*

Al sábado 28 de abril, 6 días del infarto, todo iba muy bien, dentro de lo previsto por la Doctora Alexandra Diaz Alba y el Dr. Ricardo García. No hubo ningún síntoma o indicador negativo. Las expectativas de recuperación de su movilidad en brazos y piernas eran muy optimistas, sobre todo porque Ma mostraba gran disposición y actitud en las sesiones de terapias.

Por eso, la dieron de alta ese día. Por supuesto con la alegría que Ma regresará a casa, pero con la preocupación por dejar los cuidados de médicos, enfermeras, equipo, instalaciones, todo lo que implica estar en el hospital.

La Doctora Diaz Alba nos informó que en adelante el Dr. Luis Murillo, sería el Especialista Neurólogo Vascular quien atendería a Ma, por tratarse de un tema de arterias que irrigan la sangre al cerebro.

Mucha responsabilidad, una nueva etapa, el regreso de Ma a su casa: por una parte todo lo estimulante que implica volver al hogar, su espacio, su familia, sus cosas, su cocina, su recámara, que le darían seguridad, confianza, ilusión, sus plantas en la jardinera, sus plantitas de yerbabuena, Saviola, albaca, orégano, sus árboles frutales de limón, de fresa-guayaba que tanto disfrutaban los nietos que la abuela les corte cuando ya se van después de comer; su aguacate. La paz que el hogar puede dar.

Pero, por otra parte, el regreso de Rosita a su casa, lamentablemente en condiciones diferente a las de una semana anterior, con muchas limitaciones para realizar las actividades

tan diversas que llevaba a cabo: despertar para arreglarse con ropa deportiva y su kit para yoga, caminar para llegar al parque con el grupo, hacer ejercicios cada vez más complicados, luego meditación, oraciones en grupo, socializar. Regresar a casa y prepararse su desayuno recomendado por nutrióloga, bañarse, arreglarse con esmero, porque cuida mucho su aspecto, su piel, su cabello, su cuerpo.



**Figura 7**

Habían quedado atrás los casi 20 años que trabajó de Maestra de Inglés, que implicaba salir desde muy temprano, a veces en su carro, pero también en transporte público, según estuviera la economía familiar.

Allá por los '90, iban al mismo Colegio Kipling, como alumnos Paola, Eduardo y Alejandro y Rosita como Maestra. Maravilloso.

Más tarde las tareas de toda ama de casa, preparar los alimentos, el súper, la tintorería, combinándola con la de abuela, como ir por algún nieto a la escuela, esperarlos a comer o cuidarlos por la tarde en apoyo a los hijos.

Ma creó una tradición de comida familiar con todos los hijos y sus familias los miércoles de cada semana.

Y la mesa iba creciendo gradualmente, primero con Paola.

Un día de hace como 15 años:  
 "Paola come más hija" dijo Ma,  
 "no Ma, siento como agruras"  
 "has de estar embarazada" vaciló Eduardo  
 "algo hay de eso" dijo Pablo, y wow, órale, bravo!! gritamos todos y nos levantamos a abrazar a Paola y a Pablo.



Figura 8

### *Y de ahí, hasta completar el número mágico 7.*

Luego con los matrimonios de Alejandro y Eduardo y los nacimientos de los 7 nietos, Ma se encargaba de 2 menús, uno para los grandes y otro para los nietos. Fiesta cada miércoles, y partida de pastel si hay un cumpleaños.

Actividades que de inmediato no podía realizar por el impedimento en la mitad de su cuerpo. Pero las comidas de los miércoles, sí.

Por fortuna, ni ella ni la familia deparó en las cuestiones negativas: estaba de regreso a su casa, la mamá, la esposa, la abuela, y era lo realmente importante.

Al dejar el hospital, dejamos Médicos, enfermeras, camilleros, equipo hospitalario, laboratorios, etc., pero ya sabíamos cómo está su cerebro y no se nos debe olvidar nunca:



Figura 9

## EL DIAGNÓSTICO

**Una arteria principal totalmente obstruida.** Y no hay medicina o tratamiento para revertir y una cirugía es prácticamente imposible, entre otras cosas, por el riesgo que implica.

**La otra arteria principal, funcionando al 70%, suficiente para irrigar el cerebral.** Impedir incremento de la obstrucción; en un escenario distinto, el Dr. Luis Murillo, prevé otras medidas e incluso cirugía.

## LA RECETA MÉDICA

- Medicina para controlar presión arterial, combatir colesterol, antidepresivos, anticoagulantes
- Alimentación sana
- Proteínas para fortalecer huesos, tendones, músculos
- Vigilar sistema digestivo e hígado por impacto de medicinas
- Vigilar descanso y sueño
- Terapias de rehabilitación
- Periódicamente consultas con Dr. Murillo
- Periódicamente análisis clínicos: electrolitos, química sanguínea, perfil de lípidos, creatinafosfoquinasa(PCK)
- Periódicamente ultrasonido de cuello y cerebro, y resonancia magnética de cráneo

El tratamiento médico, a partir de la salida del hospital ha sido a cargo del Dr. Luis Murillo y Bonilla, quien con su conocimiento, su experiencia, su especialidad, su diario trabajo en la clínica, en la docencia, en la investigación de los eventos vasculares cerebrales, y naturalmente en la atención a Ma en su consultorio, ha sido fundamental en la estabilidad de su salud. Extiende recetas detalladas, prescribe órdenes para análisis de laboratorio, ultrasonidos, con 3 y 6 meses de anticipación, es decir tiene un programa definido para el tratamiento y atiende llamadas cuando lo necesitamos.

”Nuestro reconocimiento a la Dra. Alexandra Diaz Alba y a los Drs. Luis Murillo y Ricardo García”

**La otra receta:** amor, besos, caricias, abrazos, cuidados, risas, atenciones, escucharla, escucharla y volver a escucharla. Todo “sin medida, no en cucharaditas, en cucharadas grandes, sin horario, mañana, tarde y noche”. Respetar su espacio, su descanso, su intimidad. Salimos del hospital con el panorama muy claro de la enfermedad de Ma, sus limitaciones, de lo físico, claro que nos dábamos cuenta, pero era, es, mucho mayor la alegría, la fe, la ilusión, la esperanza de la familia, por el solo hecho de regresar a casa con Ma. Convencidos y comprometidos de cuidarla.



**Figura 10**

### ***Así salió la familia, pero Ma ¿Cómo salió?***

De su pensamiento, no era el momento de preguntar. No tenía respuesta, no la queríamos, no sé si la necesitábamos. Ma proyectaba ternura, mucha ternura, que ilumina y da fortaleza a la familia. Esa era, es su respuesta.

Tan abrupto su evento, médicos, enfermeras, camilleros, laboratorios, transfusiones, visitas, traslados, silla de ruedas, inmovilidad, y más; todo tan de repente, en apenas 8 días, un escenario de Ma, de la familia totalmente distinto. Imposible pedir a Ma comentara que pensaba en esos momentos.

### ***Nos alentaba que Má confiara en la familia***

Como las 3 ocasiones anteriores que relaté, cuando salimos con "bebé" nuevo, ahora también salíamos con Ma, para cuidarla como a "nuestro bebé".

Habilitamos en la planta baja una habitación para la comodidad de Ma, con una cama hospitalaria, silla de ruedas, una silla para su aseo en la regadera y el apoyo de enfermeras 24 horas del día. El reposet que le regalaron Alex y su familia, para ver la tele, y que le permitió estar plenamente incorporada a todo el movimiento en la casa. La habitación solo para dormir de noche.

El servicio de enfermería es muy importante en este inicio del proceso, porque implica cuidados personales, sus medicinas, alimentos, toma de presión por la mañana y ya para dormir, la temperatura, registrar en bitácora etc., y la compañía toda la noche.

Todas las tardes realizaba sus sesiones de terapia, en la sala de la casa, y nosotros celebrábamos cualquier indicio de movilidad de pierna, brazo o mano, por pequeño que fuera. Ma sonreía. Su cara y su hablar, también avanzaba en su recuperación.

Habíamos sido advertidos por la neuróloga, vigilar con exactitud que tomará sus medicinas 6-7 pastillas diarias, las de la mañana y las de la noche. Sus alimentos recomendables para una nutrición sana, licuados de frutas, leche de coco, avena, verduras, pescado, etc., lo indicado para impedir el colesterol. Sobre todo, controlar la presión arterial.

Avisar a la Doctora con oportunidad algún síntoma preocupante, particularmente inflamaciones, calor anormal o presentar color morado, en alguna parte del cuerpo, no quería el riesgo de una trombosis.

Debía vigilar su estómago, tampoco quería un cuadro de posible infección, gastritis o úlcera, que le afectara el tratamiento cerebral; Losec para prevenir problemas gastrointestinales. Y cuidar su sueño, el cual coadyuva a recordar lo recuperado. En fin, equilibrio en su tratamiento. Apenas un par de noches después del regreso a casa, por ahí de las 8 pm, Ma detectó que su pie izquierdo estaba hinchado. Alejandro le sacó una foto y se la envió por whats app a la Dra. Alejandra, que de inmediato nos instruyó para ir al hospital para que le practicaran un Doppler, que consiste en un ultrasonido de toda la pierna paralizada, para revisar el flujo sanguíneo y descartar una posible trombosis.

Naturalmente, muy molesto para Ma, porque fue un proceso de 3 horas desde salir de casa hasta el regreso por ahí de las 12 de la noche.

El resultado fue bueno, ningún problema con las arterias de la pierna. Llegó el 10 de Mayo y claro la familia feliz de la actitud tan positiva de Ma, para todo el tratamiento de rehabilitación.

En las citas periódicas de seguimiento la Doctora Alejandra Días Alba y el Dr. Murillo, se expresaba sorprendidos gratamente de los avances de Rosita.

Siempre se comentan casos de personas reducidas a la cama o silla de ruedas, por la falta de voluntad y actitud para esforzarse en las terapias físicas o incluso para tomar medicinas, particularmente las personas de la tercera edad.

Pero no, que va; Ma por el contrario enfrentaba con entusiasmo sus rutinas de terapia física.



**Figura 11**

"Me debo cuidar por la hermosa familia que tengo" decía.

Ma en los primeros 2 meses de terapia, avanzó hasta sostenerse en pie e incluso dio los primeros pasos, claro sostenida por el terapeuta como si estuvieran bailando.

Pero, además, el día a día con la mitad del cuerpo paralizado, Ma enfrentó un enorme esfuerzo y desgaste físico, aún asistida para su aseo personal, para vestirse, pasar varias veces al día a la cama, reposit o baños, la silla de ruedas, para subir al carro para traslados a consultas, accesos a edificios, etc.

Las calles de la Ciudad no tienen condiciones para el tránsito en sillas de ruedas, sin rampas a banquetas, están deterioradas, con baches, carros estacionados y muchos otros detalles que provocan dolor a personas con parálisis, particularmente sensibles.

Claro, la silla de ruedas también propició momentos de alegría a ella y a la familia: volvimos a salir a desayunar o comer a alguna plaza comercial, con hijos y nietos o a visitarlos en sus casas para alguna celebración. La normalidad fue regresando poco a poco.

Los nietos se disputaban conducir la silla o sentarse en las piernas de la abuela. Claro Juan Pablo y Elías tenían prioridad. O cuando María “aceleró “un poco más y zigzagueando en pasillos de centro comercial. O la vez que unos viene-viene, mejor la cargaron con todo y silla, porque no había rampa.

Volvimos a ir a recoger a nietos a la salida de la escuela, a algún campo de futbol a ver a nietos o al teatro a ver bailar a las 3 nietas, y al terminar, en la recepción, las felicitaciones y las flores.

”Ma, en el foro te sonreíamos para que nos vieras. Te estábamos dedicando nuestros bailes”

Ma: *”Necesito Kleenex por favor”*  
*Lágrimas de emoción y felicidad.*

En junio, el Dr. Murillo nos recomendó a la doctora Sele-ne Vega, neuro-rehabilitadora, para valorar las áreas de oportunidad de rehabilitación con una visión de especialista. Le realizó una valoración integral de sus miembros dañados, los avances en la recuperación, también admirada por el grado de avance. La vio dar pequeños pasos asistida.

Recomendó un programa de rehabilitación en el que inicialmente el paciente celebra por escrito un Contrato de Auto-Rehabilitación Guiada, para la realización de ejercicios de estiramiento pasivo y ejercicios activos de estiramientos, en la clínica y en casa, para mejorar las capacidades de movimiento. Ma se marcó como objetivo poder caminar y poder usar su mano izquierda para tomar un vaso con los 5 dedos, en 3 meses.



Figura 12

Nos refirió a a Clínica Physoscenter, con la LFT María Teresa Serratos Guitrón, Directora de la Clínica y 2 jóvenes Terapeutas que aplican el programa en sus instalaciones. Ejercicios para rodillas, tobillos, glúteos, cadera, hombro, codo, mano, dedos, músculos, sentada, parada, caminata lenta y rápida, con pasos largos, con medición de tiempos y/o número de veces por ejercicio, etc. Es decir, nuevas dinámicas con videos, con guía de ejercicios, para hacer la tarea en casa. Con controles de cumplimiento en Bitácora.

En mayo, no pudimos asistir a la boda da nuestro sobrino Luis Rubén, que se casó en Cuernavaca, con su novia Gela. Rosita ya tenía todo el ajuar para asistir, pero era imposible. Mis hijos se solidarizaron con Ma y tampoco fueron.

En la ceremonia religiosa, en la parte de la liturgia en que los asistentes piden rogar al Señor por alguien, Luis Rubén pidió *”Por la salud de mi tía Rosita. Te rogamos Señor”*, fue un momento muy emotivo en la misa, nos platicaron y lo vimos en video.

Recibió las visitas sorpresivas, emotivas y muy gratas de mi hermana Laura que le trajo un arreglo de flores Cuna de Moisés, que todavía florece, y de mis hermanos Guillermo y Jorge con su esposa Rosa Elvia y la sobrina Sandra y sus hijas, quienes, en diferentes domingos, viajaron desde muy temprano para saludar y platicar con Ma y convivir con la familia. Obviamente fotos de por medio.

También la visitaron los sobrinos Roy con un arreglo floral muy bonito y Juan Carlos, otras amistades y vecinas.

¡¡El grupo de amigas del Colegio Guadalupe de hace 60 años!! Estuvieron muy pendientes de la salud de Ma, hacían

cadena de oraciones para rezar por Ma a determinada hora, cada una desde su casa. Le enviaron dos arreglos florales de orquídeas blancas: Olga, Blanca, Guadalupe, Maricarmen, Vicky, Carmen, Lolita, Ceci.



Figura 13

El grupo de amigas y amigos del Yoga, la visitaron un par de ocasiones después de sus sesiones: Lety, Elvia, Mary, Malú, Sonia, Rosy. Platicaron y al final hicieron una cadena enlazadas de manos y oraron por la salud de Ma.

***¡¡Que fuerte es una oración de un grupo de mujeres!!  
Conmueva.***

La visitaron también las Tías Karlita, Martha Macías y Lauro, con flores, un arreglo frutal, una mano para dar masajes en la espalda y compresas para estimular piernas, brazos, músculos, tendones.

María Elena y Jorge Ramos con el querido Jonatan y le regalaron un arreglo de flores de Anturio.

Martha, Lety y su esposo, Jackie, Dora, con flores y frutas.

Y varias veces su hermana Martha con Rodolfo y sus hijas Marthita, Erika y Mónica.

En julio disfruto mucho una comida con sus hermanas Margot y Blanca, Ángela y Angelita que vinieron desde la Ciudad de México.

Con mis hermanos Julio y Rubén constantes pláticas telefónicas.

A Julio, mi hermana mano Doctor, le enviaba copia de informes médicos y de laboratorio y me daba sus puntos de vista. Rubén, muy apenado por no poder visitar a Ma, pero él también estaba tratándose males de su columna, que le impedían viajar.

También en julio la visitaron sus hermanas Margot y Blanca y Ángela su cuñada y Angelita su sobrina, hija de su hermano Alfonso QEPD.

Y muy seguido, mensajes de aliento de las familias Rodas y Portugal, a través de WhatsApp.

La Sra. María, Don Alfonso, Poncho y Bety, (QEPD), le enviaron desde el cielo, todos los días sus bendiciones.

Las enfermeras trabajaron 2 meses día y noche. Para el tercer mes se redujo a un turno de 8 am a 8 pm. Fueron 3 enfermeras y un joven terapeuta que en realidad fue el primero que la atendió y que realizó un trabajo muy bueno, porque empezó la recuperación de la movilidad de Ma.

En julio, confiada en que ya se podía sostener, en la madrugada se quiso bajar de la cama por el hueco que quedaba junto a la pared, pero se enredó con las cobijas y cayó de centón, y se fue arrastrando hasta donde yo dormía.

### ***Otra vez al hospital, para evaluación y radiografías***

Por fortuna no hubo fractura, pero si inflamación y moretones en su brazo izquierdo. Medicinas, cabestrillo y suspensión de terapia por un tiempo.

### ***El tratamiento vascular siguió sin contratiempos***

A veces, con algunos cambios y ajustes en las medicinas, por ejemplo, supresión de Losec, bajar Bicartial, de 5mg a 2.5.

Mes de análisis de laboratorio y de ultrasonido de arterias de cuello. Se reanudaron las sesiones de terapia 3 veces por semana durante la tarde.

Ejercicios muy dinámicos con conos, sentada en pelotas que se usan para pilates, estiramientos, buscar equilibrio, flexionar pierna, brazos, dedos. Ejercicios de boca para mejorar lenguaje.

Una ocasión en un ejercicio de subir 2 escalones de un blanquito, le falló la fuerza y perdió el equilibrio para atrás, la terapeuta y yo de cada lado tratamos de detenerla, pero otra terapeuta que estaba grabando justo a donde iba a caer, le amortiguó la caída.

En otra ocasión, en casa para salir a una comida, quiso ajustarse el pantalón y se recargó en la cama, pero fue resbalando poco a poco hasta caer sentada. Estaban cerca Ale y María que se asustaron, pero no pasó a mayores.

### ***Buen trabajo de su ángel guardián***

En septiembre una novedad para Ma: los hijos la inscribieron en Carril 4, un centro acuático para preparación y competencias de natación, con instalaciones exclusivas para personas de la tercera edad y en rehabilitación física. Asistiría Ma 3 veces a la semana, alternando con la terapia en la clínica. Toda la semana en rehabilitación.

Este centro acuático, está junto al Colegio Franco Mexicano al que asisten Eduardito, Miranda, Alexito y Elías, y ahí toman sus clases de natación, así que una motivación adicional la de coincidir en el lugar con los nietos.



**Figura 14**

### **¡¡Al agua patos!!**

Obviamente, al principio era complejo el trajín de Ma para entrar a la alberca: llegar en silla de ruedas, la ducha previa, ir hasta la orilla de la alberca, sentarse y el terapeuta-entrenador la recibía adentro de la alberca. Aun no se podía sostener parada en la alberca, iba apoyada en entrenador y se ayudaba con tubos flotadores. Y así el movimiento para salir de la alberca, el baño, vestirse y regreso a casa.

Pero claro, era muy placentero para ella estar en la alberca y de mucha ayuda para su rehabilitación física y emocional.

A los 2 meses de sesiones, ya entraba sola a la alberca por una rampa y apoyada en un barandal. Mucha fortaleza. Pataleaba con ambas piernas, braceaba, y con flotadores recorría ida y vuelta, varias veces toda la alberca, de espaldas.

Los entrenadores son generalmente Licenciados en Terapia con alguna especialidad y a sus sesiones, a veces, asistían jóvenes estudiantes universitarios de la carrera, que la acompañaban en vía de prácticas, a ver a una buena alumna en su proceso de rehabilitación.

David Bravo, su entrenador practicaba el Triatlón, lo que le obligó a ausentarse en alguna ocasión, para competir en Can Cun, Los Cabos, Vallarta, etc.

Y los saludos y fotos con los nietos, cuando coincidían con la abuela en las albercas.

A los 6 meses del infarto, la salud de Ma era estable. Había seguido puntualmente las recomendaciones médicas para detener la obstrucción de la arteria "buena":

Tomó todas las medicinas prescritas por el Dr. Murillo, su Neurólogo Vasculatario:

- Paxil, antidepresivo
- Bicartial, para controlar la presión
- Lipitor, para el control del colesterol
- Copavlix, antiplaquetario
- Cronocaps, para ayudar a conciliar el sueño
- Losec, para el estómago

Pero al tiempo que Ma iba progresando, se fueron presentando algunas secuelas en la parte izquierda de su cuerpo, como resultado de la inmovilidad.

Naturalmente la parte interior de su boca, paladar, lengua, garganta, estaban muy sensibles y le ocasionaban problemas al masticar, deglutir, salivación excesiva, acidez, picazón.

Una mañana amaneció con la cara hinchada y teniendo ese día cita con el Cardiólogo, le reviso la boca y le detecto inflamada la glándula Parótida, que se ubica en el interior de la boca a la altura de la mejilla, y le recomendó ver a un Odontólogo.

Fuimos esa misma mañana y le dio receta para radiografías, para lo cual le inyectaron un líquido de contraste por espacio de casi una hora, que le estuvieron interviniendo en su boca. Nos fuimos a la casa y se quedó dormida, despertando con mucho dolor, llorando y con una gran inflamación de cara y cuello, al estilo de paperas.

Fuimos al hospital y la tuvo que revisar un médico otorrinolaringólogo, que confirmó el daño en la glándula Parótida, y le dio un tratamiento que duro un mes, suspendiendo terapia física y alberca.

Seguidito del problema de la Parótida, se le presentaron problemas en el aparato respiratorio, también derivado del infarto.

Accesos de tos por espacio de varios minutos, flemas, muy molesto.

Ahora con un eminente Otorrinolaringólogo de la Ciudad de Guadalajara, quien previa revisión, le mostro a través de monitores, el daño en el interior de oído, nariz y garganta, derivado del infarto cerebral. Nuevo tratamiento, más medicinas, más cuidados.

Terminó el tratamiento y el propio Doctor le mostro el avance que ahora aparecían completamente limpios oído, nariz y garganta.





**Figura 15**

Sin embargo, la tos continuaba, así que recurrimos a un Especialistas en Alergias, quien con otro tratamiento, le eliminó la tos y las molestias. Es decir, 3 enfermedades, secuelas del infarto, en diversas partes del organismo, 2 o 3 meses de molestias, dormir mal, cansancio, dolor, pero...

### ***Las Guerreras no se diblegan***

Finalmente pudo regresar a la terapia en la clínica y en la alberca. Cada día menos silla de ruedas y más regreso a "la normalidad".

Sin embargo, Ma siempre tiene la actitud de mejora agotando diversas posibilidades, sin descartar ninguna en automático.

Fue por eso por lo que tuvo algunas sesiones con un acupunturista, ya no de piquetes con agujas que es la primera idea que se tiene de estas disciplinas orientales. Ahora son otras técnicas a base de electrodos y otros aparatos en su espalda.

Con frecuencia las personas y profesionales que la atendieron le recomendaron tener terapia psicológica, pero hasta la fecha no hemos buscado ese apoyo, entre otras cosas porque Ma y la familia, se han centrado en la atención a la enfermedad y a la terapia física. Suponemos que la terapia psicológica le puede ayudar, pero afortunadamente no ha tenido ninguna crisis emocional, entre otras cosas porque ella está perfectamente ubicada en su problema de la arteria tapada y las condiciones físicas y de las "recetas", para mantener una buena calidad de vida. Su fortaleza mental, su inteligencia, han sido determinantes para superar posibles debilidades.

En noviembre para la fiesta de mi cumpleaños, vinieron de la Ciudad de México, Estado de México, Morelia, Playa del

Carmen, hermanos, hermanas, sobrinos, sobrinas de las familias Rodas y Portugal. Obviamente Rosita y el Roy, cantaron a dúo con mariachi, como ya es tradicional en las fiestas de los Rodas.

También asistió a un centro de entrenamiento para cerebros.

En el proceso de rehabilitación de Ma, un programa de ejercicios con manos, brazos y piernas, para mejorar la coordinación, el equilibrio, la movilidad. Asistió a 15 sesiones.

En noviembre, Eduardo le mostró un video de la terapia que recibía una joven amiga de 30 años, que también había tenido un infarto cerebral, en una clínica de rehabilitación con Kinesiólogos chilenos, mejor equipada. Ma fue a una valoración y optó por cambiar de clínica. Combinándola con la natación, que suspendió, un poco o porque ya en esas épocas ya hacía frío, y su cuerpo está más sensible al clima frío y porque los Kinesiólogos le pidieron suspenderla para evitar una sobre carga muscular.



**Figura 16**

Para fin de año, fue a la Ciudad de México a la reunión con sus compañeras del Colegio Guadalupe. Fue en el departamento de su amiga Guadalupe Palacios en Santa Fe. Hermosamente recibida por todas. El grupo de amigas, como una Hermandad, que se comunican, se alientan, se aconsejan, se apoyan, oran en grupo, como lo hicieron cuando Ma tuvo su infarto, con los valores que seguramente aprendieron en la familia y en el Colegio, fundado hace más de 70 años. Se conocen como "Las Gualupitas".



Figura 17

### ***Magnolias de Acero: Amistad y Lealtad***

Para el fin de año, los hijos armaron un viaje de toda la familia a Pátzcuaro, Michoacán y ahí pasaríamos el cumpleaños de Rosita el 31 de diciembre.

Fue un viaje muy divertido desde la salida, porque las 4 familias íbamos en 2 camionetas con 3 o 4 nietos, que se intercambiaban en alguna parada. Llegamos a un hotel cerca del Centro de la Ciudad. Recorrimos la Plaza Principal, cuyo mayor atractivo es el Baile de los Viejitos, típico del Estado, y por supuesto muchas tiendas de artesanía.

Al siguiente día, muy temprano nos fuimos a uno de los muelles de la laguna de Pátzcuaro, para subimos en una embarcación a Janitzio, que está muy cerca. Salimos temprano con mucho frío y neblina que impedía ver la Laguna. Los niños disfrutaron mucho, porque fue un paseo distinto a los que han hecho a la playa o parques de diversión, juegos mecánicos, etc...



Figura 18

Les compraron sus redes para pescar y se divertieron mucho.

En Janitzio desayunamos y después todos, excepto los abuelos, subieron hasta la escultura de José María Morelos y Pavón, que es el monumento emblemático de la isla, con su brazo levantado y su puño. Entraron al monumento y subieron hasta el puño, que es un mirador.

La celebración del cumpleaños de Ma y la cena de fin de año, fue en un salón del mismo hotel.

Al día siguiente, antes del regreso, fuimos a desayunar a Tzintzuntzan y de paseo a Santa María del Cobre, y pues ahí las mujeres, chicas y grandes, se compraron algún accesorio.

Y Ma, para todos lados, ratitos caminando, otros en silla de ruedas.

Terminaba 2018, un año muy difícil para Ma y para la familia, pero aún en la adversidad, un año de grandes enseñanzas de Ma: fortaleza, disciplina, voluntad, actitud, amor, esfuerzo, fe, compromiso, todos los días, todas las horas, todos los momentos.

Enseñanzas al más puro estilo de Ma, la mamá, la esposa, la abuela, la maestra: con pocas palabras, con mucho ejemplo; como se enseñan y se aprenden mejor las cosas: haciéndolas, con el ejemplo, con humildad, sincera, honesta.

### ***Siguió formando a sus hijos, y de pasadita... al marido***

Los hijos y sus familias, siempre amorosos, solidarios, esforzados por la salud de Ma, creativos, siempre buscando oportunidades de hacer sentir a Ma más placentero su día a día.

Los nietos y nietas apenas ven que la abuela se levanta, se acercan a ella para tomarla de la mano y ayudarla a caminar. Imágenes de ternura imborrables.

”¿Abuela, estás aprendiendo a caminar como yo?” Le preguntó Juan Pablo, el nieto más chiquito de 2 años.

Ruth y Rosy, las esposas de Eduardo y Alejandro, siempre solidarias con la familia. Con atenciones especiales cuando visitan la casa y más especiales cuando nos invitan a comer a su casa.

Ruth periódicamente le arregla sus uñas a Ma.

La Navidad, como en años anteriores, la pasamos con la familia de Rosy. Creo que somos mejores personas y mejor familia.



Figura 19

Y en el balance importante sobre su salud, que es el del Dr. Luis Murillo, nos deja tranquilos, optimistas. Porque si bien es cierto que Ma no puede mejorar la arteria tapada, si ha controlado la irrigación de sangre en su cerebro, evitando que avance la obstrucción de la otra arteria y limpias las cerebrales. Avanzando en su Rehabilitación física y emocional muy bien, siempre positiva, proactiva, sumando para la familia, aportando. Y eso no es fácil, es el resultado de su disciplina, de su esfuerzo, de su trabajo.

El infarto cerebral, como todas las enfermedades cardiovasculares, son muy peligrosas, sus efectos muy fuertes para el cuerpo y la salud de las personas.



Figura 20

Es la tercera causa de fallecimientos. Uno de cada 3 personas muere por algún evento cerebro vascular. Ma fue muy afortunada, y tiene el deseo de que su experiencia pueda ser aprovechada por la familia y amigos, tomando las medidas necesarias para prever un evento similar, por eso desde hace tiempo, me pidió un relato sobre lo sucedido estos últimos 19 meses.

Le solicite al Dr. Luis Murillo, Neurólogo Vascular, me diera su opinión sobre el desarrollo del tratamiento de Ma,

la respuesta de ella, y sus comentarios sobre la enfermedad, sus causas, sus acciones preventivas, y lo que él considere importante saber para quienes lean este relato y esta es su valiosa aportación:

***'El Infarto y la Hemorragia Cerebrales son problemas graves considerados como catastróficos'***

*Lamentablemente ocurren con mayor frecuencia de la que esperamos y gran parte del problema es que se pueden prevenir hasta en el 80% de las veces con 7 medidas sencillas:*

1. *Dieta balanceada*
2. *Ejercicio*
3. *Controlar el peso corporal evitando la obesidad*
4. *Vigilar la presión arterial*
5. *Vigilar los niveles de colesterol*
6. *Vigilar los niveles de azúcar (glucosa)*
7. *Evitar fumar*

*Cuando un paciente le da un infarto (embolia) o hemorragia (derrame) cerebrales, el tratamiento depende de la prontitud con la que el paciente y sus familiares lleguen al hospital para ser atendidos, pero como le sucedió a Rosa, los sistemas hospitalarios públicos y privados en México no están preparados para atender estas urgencias médicas; debido a la falta de reconocimiento de los grupos médicos o por la falta de tratamientos que pueden ofrecer los hospitales.*

*Como miembro y actual presidente de la Asociación Mexicana de Enfermedad Vascular Cerebral, le puedo decir que hemos trabajado muy duro para capacitar a médicos en el diagnóstico y atención de pacientes como Rosa María, pero aún nos falta mucho por hacer, esto significa que estamos 100% comprometido con la capacitación médica continua para que pacientes como Risa María, puedan tener una pronta atención médica y eficaz. Le comento que hemos trabajado*

con el gobierno, logrando este año (2019) que la Enfermedad Vasculal Cerebral sea reconocida como Enfermedad Catastrófica, y estamos comprometidos con los pacientes para que el gobierno cubra la atención de pacientes de bajos recursos.

*El caso de Rosa María fue difícil porque los síntomas fueron pocos al inicio, y tristemente, empeoraron en las siguientes horas, tiempo en el cual ella ya estaba fuera del tratamiento de rescate vascular (intentar quitar el coágulo del cerebro). Finalmente, la evolución de Rosa María ha sido buena debido a que se pudo identificar la causa del infarto, a que se pudo establecer un tratamiento adecuado para que no repita el infarto, y lo más importante, porque la familia la ha apoyado incondicionalmente con la rehabilitación física y la integración que ella ha necesitado. Gracias a los esfuerzos de su familia, es que Rosa María ahora está reintegrada a sus actividades de vida diaria y familiares.*

*Finalmente, le quiero recordar a quienlea el escrito: la mejor manera de evitar un infarto cerebral es previniendo con las 7 medidas comentadas anteriormente.*

*Si dansíntomas cerebrales (CAMALEÓN = CAra desvoada, MAño colgada, Lenguaje alterado, ponte ON y activa el 911; cualquiera de los 3 síntomas CA MA LE), deben activar el 911 o acudir lo más pronto posible a un hospital para su pronta atención.*

*El tiempo es Cerebro, y mientras más pronto lleguen o sean atendidos, menores secuelas tendrán.*

*También solicite los comentarios de las Clínicas de Terapia a las que Ma ha asistido y esta es su aportación:*

*La Clínica de Terapia Física y Rehabilitación PHYOS-CENTER y todos sus colaboradores, nos complace presentar el caso de la paciente Rosa María Portugal Aguirre, la cual se presenta por primera vez el día 26 de junio de 2018, con el diagnóstico de HEMIPARESIA IZQUIERDA, después de haber sufrido un EVENTO CEREBRAL VASCULAR, En la exploración física se encontró rangos de movimiento limitado de cuello, acompañado de PARÁLISIS FACIAL HOMOLATERAL, todos los rangos de movimiento del hombro, codo, mano y falanges de MSI, afectados, así ojo fuerza disminuida, pinza gruesa con dificultad e incapacidad a la pinza fina, marcha hemipléjica dificultándole el caminar, aún en cortas distancias y un déficit en el control motor.*

*Se indicó PROTOCOLO I-CAN, el cual consiste en realizar estiramientos por un cierto tiempo y al finalizar, realizar el estiramiento del músculo previamente estirado, por otro periodo de tiempo (los tiempos se establecen según las posibilidades del paciente y las metas establecidas). Al cabo de 2 meses con el protocolo, la paciente logró el flexo extensión de codo y hombro con un mayor control y fuerza, más el aumento de fuerza en extremidades inferiores.*

*En el mes de agosto se comenzó con el trabajo de control del tronco, propiocepción y coordinación de todo el cuerpo, con la asistencia de pelota BOBATH, frente al espejo con lo cual obtuvimos la mejoría esperada.*

*En el mes de septiembre se hizo énfasis en la reeducación de la marcha, la independencia de subir y bajar escaleras y realizar caminatas más largas (>15 min). Para miembro superior se trabajó en control de pinza gruesa y evitar compensaciones además de estimulación con él Electroterapia para la parálisis facial.*

*En el mes de octubre continuamos con el trabajo de autonomía al caminar y subir/bajar escaleras lo cual fue exitoso. En miembro superior se trabajó pinza fina y coordinación. Seguimos con el tratamiento de parálisis facial.*

*En el mes de noviembre la paciente dejó de asistir a causa de una infección que duró 10 días. Al volver ser evaluó y comenzamos con terapia ocupacional para la integración de su hemicuerpo izquierdo en sus actividades de la vida diaria.*

*Los meses más difíciles fueron septiembre y octubre durante los cuales se observó muy frustrada por las tareas que se le pedían y se rendía más fácilmente, así que se optó por hacer metas a más corto plazo y hacer énfasis en la relajación. Durante su realización al comenzar con la tarea de subir y bajar escaleras, la paciente sufrió una caída de bajo impacto, lo cual no fue impedimento para seguir intentando hasta que logró su autonomía.*

*La mayor complicación fue el trabajo de la pinza gruesa y fina por la complejidad y el estrés que esto le causaba. Estamos muy orgullosos de su superación y agradecemos de antemano su confianza hacia nosotros por dejarnos acompañarla en su proceso de rehabilitación.*

*Para el inicio del año, quiso visitar a la Virgen de Zapopan, en la Catedral de este Municipio donde vivimos toda la familia. Ese día hizo un esfuerzo especial y camino 3 o 4 cuerdas, hasta el altar a la Virgen. Oímos misa. Ya en este año, con la terapia le mejoró a Ma su movilidad para caminar, pero al mismo tiempo le empezaron dolores en la rodilla. Alejandro habló con el Dr. Carlos Campos, Traumatólogo que le operó el hombro y Ma fue a consulta con él.*

*La valoró y de inmediato le suspendió las terapias, porque primero debía conocer por radiografías del estado de su columna, pierna, cadera, pelvis, rodilla, tobillos, para diseñar un programa de terapia acorde. Las radiografías presentaron algunos daños leves en tobillo y rodilla, y poco volumen en algunos músculos, todo derivado de la parálisis de la pierna, la falta de movilidad y le diseñó un programa de rehabilitación, para corregir huesos y fortalecer músculos, tendones, cartílagos, complementados con proteínas y colágeno.*

*Autorizó que la terapia la recibiera en casa y designó a la Licenciada en Terapia Física Fernanda Campos para encargarse de la terapia, y quien comentó lo siguiente:*

*La Sra. Rosa al conocerla presentaba una notoria falta de fuerza en el lado izquierdo de su cuerpo, que se hacía evidente en su caminar, ya que tenía el hombro caído, la curvatura de su espalda muy desequilibrada, su brazo izquierdo en flexión y pegado al cuerpo y su pierna casi no la levantaba y pegaba en los escalones porque además la posición de su pie era girado hacia dentro, y más cuando hacía fuerza.*

*Su falta de tono y fuerza muscular, estaban sobrecargando sus articulaciones, por eso ella sufría tantas molestias de espalda, cadera y rodilla.*

*Si bien ella ya había mejorado gran parte de sus movimientos más bruscos, le hacía mucha falta trabajar los movimientos finos, donde le permitirían controlar no solo su brazo, sino también mejorar su marcha para hacerla lo más normal posible y sobre todo más segura y estable.*

*Es súper importante ejercitar el cerebro en este tipo de terapias, a través de un espejo o simplemente mirar su mano o su pierna al momento de trabajarla, porque el cerebro no solo requiere recordar lo que es mover esa parte de cuerpo, sino que también requiere de una gran concentración para que éste pueda realizarse de una forma controlada y no como un movimiento de reflejo.*

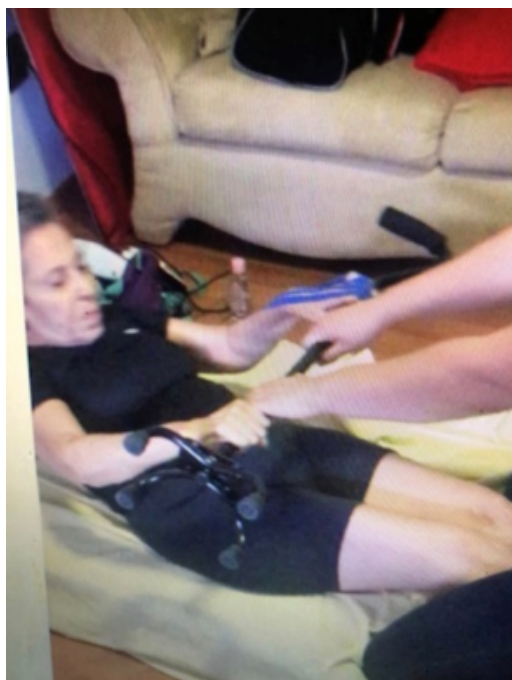
*En el transcurso del tiempo ella ha ido mostrando grandes avances, no solo en lo más notorio como su marcha sino también en su disminución de dolor, lo que le ha permitido caminar más, hacer mejor los ejercicios, descansar mejor, y no me cabe duda de que hasta mejorar su estado anímico.*

*Ha podido realizar movimientos que cuando la conocí no podía, como pararse en puntitas de los pies, hacer sentadillas de una forma más balanceada, levantar el brazo más arriba de su cabeza, abrir las pinzas de la ropa con sus dedos, abrir y cerrar toperas, etc.*

*Ha medida que su dolor ha bajado y su fuerza mejorado ella ha avanzado en la dificultad de los ejercicios en la distancia de su caminata y en su estabilidad. Quiero hacer mención importante que la disposición, esfuerzo y constancia del paciente el 70% de la terapia, y la Sra. Rosa ha mostrado eso y más en todo el tiempo que he trabajado con ella, no tengo duda que el apoyo de su familia y su tenacidad le ayudarán a mejorar mucho más.*

Ma avanza en su rehabilitación física y al paralelo, está retomando las cosas que dejó de hacer el año pasado y empezando otras.

En enero pasado, dirigió los trabajos de mantenimiento de la casa: la fachada, el cambio de piso en la planta baja, escaleras y estudio, la pintura de interiores, en puertas de madera, en barandal, cambio un par de ventanas de aluminio, cambio persianas por cortinas, etc.



**Figura 21**

Ella escogió colores, pisos, mueble de baño, cortinas, TODO. Comparó proveedores, precios, etc. E instruyó a contratistas.

Quitar el piso provocó gran cantidad de polvo y tierra y ellas estaba muy sensible por el tema de las vías respiratorias y la alergia. Así que tomamos nuestro burocrático y comodísimo ETN y nos fuimos a Nuevo Vallarta 5 días, descansando y ... comiendo.

Al regresar pues los trabajos todavía estaban lejos de terminarse. Nos fuimos una semana a casa de Paola y otra a la de Eduardo. Nos cedieron sus recamaras y la pasamos muy consentidos.

### **Regresamos a la casa aún con gente trabajando**

La casa le quedó muy bonita a Ma, a su gusto, como la había pensado.



**Figura 22**

Y también en los primeros meses del año, Ma fue invitada por dos vecinas de la misma calle, Marimar y Sofía, a escucharlas tocar tambores africanos (Djembe) y cantar con un

grupo de Señoras, con el Profesor Andrés y la Maestra de canto Ana.

En un par de semanas la involucraron en el grupo, y para el siguiente sábado estábamos comprando su tambor.

Disfruta mucho las 3 horas que va los martes a tocar tambor y a cantar. Marimar y Sofía son de las Señoras que se brindan generosamente con muchas personas y a Ma le han prodigado atenciones y cuidados admirables.

La Sra. Sofía pasa todos los martes por ella, la toma del brazo y con frecuencia le carga su tambor.

La reunión es en casa de Marimar, es un grupo de 8-10 señoras y 2 señores: Marimar, Sofía, Odette, Lilian, Lidia, Gloria, Graciela, Lucy, Andrea y Silvia, quien dió a Rosita sesiones de Terapia de la Risa, que según entiendo, son técnicas que ayudan a sacar el estrés, presiones, tensiones, preocupaciones, para llegar a la risa.

Y 2 hombres, Manuel y David, que es muy buen cantante y resultó mi compañero cuando coincidimos trabajando en Bancomer.

Terminada “la tocada”, Marimar y Sofía, llevan a Ma a la casa. Ma está muy entusiasmada con el grupo y también va avanzando en la tocada del tambor.

La última hora de las reuniones, la dedican a cantar en grupo y cada una. Ma tomó clases con la Maestra Ana, una hora a la semana, vocalización, cantar, y la corrige.

Tocaron y cantaron en grupo y luego cantaron solas cada una de las señoras.

### ***¡¡El sonido de muchos tambores, el ritmo que le dan el Grupo de Señoras en el Djembe es Hernoso!!***

Ma hace emocionada su tarea en la casa. Practica cantando con la ayuda de canciones en el Ipad. La Maestra de canto la ve cada día mejor, “eres muy musical”.

Las señoras Marimar y Sofía completan una parte muy importante en la rehabilitación emocional de Ma. No hay forma de agradecer tanta generosidad.

### ***¡¡LOS ÁNGELES SI EXISTEN!!***

Y así es como se desarrolla el día a día de Ma y la familia, consultas, terapia, medicina, alimentación, descanso; no puede, no podemos, descuidar un solo punto de aquella Receta de los Medico y de “LA OTRA RECETA”, con las que salimos del hospital cuando la dieron de alta, y que forman parte de nuestra vida, de nuestra familia, de nuestros sueños, de nuestra ilusión, de nuestra ESPERANZA.

Ma salió del hospital hace 19 meses con la mitad de su cuerpo inmóvil, con angustia, con tristeza...

Y es que no porque tenía una mitad de su cuerpo sana, quiere decir que pudiera hacer la mitad de las cosas; no. Lamentablemente estaba impedida prácticamente para todo.

Hoy Ma ya recuperó la movilidad de su pierna, brazo y parte de la mano. Ma ya camina, ya atiende su aseo personal en su regadera, ya se viste, se peina, se maquilla, cocina (regresaron a la mesa la cochinita pibil, el pastel de carne, los chiles rellenos, las crepas de pollo gratinadas, el pastel de elote, la lasaña), arregla sus plantas, vive, cuida, disfruta intensamente a sus nietos, toca el tambor, canta, hace ejercicio en caminadora, en bicicleta fija, revisa su cel, chatea, consulta el internet. Todo con un esfuerzo mayor.

### ***Forma parte de varios grupos de WA y los mensajes que recibe, son temas de platica entre nosotros***

Así se entera de las noticias de las familias Rodas y Portugal: las felicitaciones por los cumpleaños de más de 100 familiares, que alguna sobrina o sobrino andan de viaje en cualquier parte del mundo, o que las nietas de mi hermanos participan en triatlón o en conciertos de Violín, con apenas 7-9 años, Rubén salió bien de su operación, Irma y Ángel saludan desde el crucero en el Báltico, mi hermano Memo presentó su libro, o Mariana estrena obra de teatro, el Cocol está muy bien, Marthita y su esposo por toda España, fotos, fotos y más fotos. El cuento de hadas de mi hermana Laura y su esposo Jeff, que se la pasan entre Atizapán de Zaragoza y Glasgow, la joyería artesanal de La Ceci, y obviamente las noticias de El Jefe Mateo, con su abuela Blanquita.

Julio y sus maratones, varios familiares metidos de lleno en correr, correr y más correr.

¡¡Que Ale y María se van a Polonia a Olimpiada de Danza y Ballet, claro con su mami Paolita!! y que no vamos a ir por el frío de -18 grados, que Karla se tituló de Psicóloga, para orgullo de sus papás.

Y por teléfono, los saludos y pláticas tan gratificantes, varios días de la semana, de sus hermanas Margot e Irma.

Y ya no para: en 2017 se dio de alta nuevamente en el IMSS y este año inició su trámite para pensionarse; un derecho que generó por sus casi 20 años de trabajo.

A principios de agosto, Alejandro le pidió a Ma lo acompañará a un asunto, pero en el camino detuvo el auto y le pidió a Ma se pasara a su lugar para que volviera a manejar. Ma se opuso al principio, pero terminó “dándose una vueltecita”. Impresionante: a 16 meses de parálisis total de la mitad de su cuerpo.

Y en agosto, la cereza del pastel: para celebrar los 40 años de Eduardo, los hijos organizaron un viaje a Chicago, con 2 invitados especiales Ma y yo.

Un gesto de su generosidad y de sus familias: dedicarnos 5 días exclusivamente a nosotros. Y fue maravilloso.



Figura 23

Paseo por el muelle, el espectáculo de los juegos artificiales, el Museo de Arte, con la agradable sorpresa de pinturas de Rufino Tamayo, Diego de Rivera y José Clemente Orozco, que gran orgullo, el Millenium Park con su escultura Cloud Gate (Bean-El frijol), el paseo en Barco, el Mirador en el piso 100 de una de las torres más altas de la ciudad, centros comerciales, Ma y Paolita, bien para el shopping, lo bien aprendido no se olvida, caminar, caminar y más caminar. Obviamente con el apoyo de la silla de ruedas (Ma sigue tratamiento a lesiones en tobillos, rodillas y cadera). ¡¡Pizza y carnes!!

### ***Imborrable las imágenes de mis hijos a lado de Ma, de la mano, paseándose orgullosos***

El tratamiento médico continúa sin alteración: sus medicinas diarias, control de la presión, de los niveles de colesterol, análisis de laboratorio, ultrasonidos de arterias en cuello y cerebro, alimentación, ejercicio, descanso, sueño.



Figura 24

Y por la parte del Dr. Carlos Campos, su Médico Ortopedista y Traumatólogo, emitió el siguiente INFORME MÉDICO, respecto del estado actual de Ma en cuanto a su morfología ósea y muscular y el avance en su rehabilitación:

### ***INFORME MÉDICO Paciente: Rosa María Portugal Aguirre***

El día 9 de abril del año en curso, acude a consulta de revisión de primera vez, paciente femenina con antecedente de evento cerebral vascular hace un año, la cual fue oportunamente atendida, acude a un año posterior de múltiples terapias de rehabilitación en lugares distintos, donde se logró recuperar movimientos burdos de extremidad superior e inferior del lado izquierdo, sin embargo, limitados por secuela de evento cerebral vascular en todo hemisferio-cuerpo izquierdo, por lo que se recibe a paciente con actitud de ansiedad, depresión y comprensiva desesperación.

A su llegada se observó marcha lenta, pasos cortos, con ayuda para la marcha, poca coordinación, tambaleante hacia el lado izquierdo, inestable con apoyo incompleto sobre extremidad inferior izquierda, arrastrando punta del pie izquierdo, encorvamiento de la columna lumbar y torácica, se observa además a la exploración física de extremidad superior izquierda, que existe hipotrofia de músculos trapecio, romboides, deltoides, tríceps, extensos de la muñeca y propios de los dedos, con actitud en flexión de los mismos, muñeca caída, espasticidad de músculo bíceps y de probadores.

A la revisión de la columna, encontramos desviación de la columna torácica y lumbar hacia la derecha, con pelvis basculaste ( desviación hacia abajo), dolor importante en zona lumbar, cadera izquierda, rodilla izquierda la cual encuentro en valgo (actitud de desviación interna), con desviación contraria de tobillo izquierdo, con fuerza muscular de 3 de 5 según escala valoración muscular de Daniels, por lo que se toma radiografías de extremidad inferior, superior, columna lumbar y torácica, encontrando desgaste de las articulaciones de hemi-cuerpo izquierdo, así como una alineación anormal en el eje de su cuerpo, por lo que se concluye existe un desbalance muscular de todo hemisferio-cuerpo izquierdo, determinando se debe trabajar adecuadamente los músculos de forma específica, además de contracturas espásticas en extremidad superior, para mejorar el movimiento burdo y fino

así como la coordinación, reeducación de la marcha y fortalecimiento muscular por regiones de extremidad inferior así como de zona lumbar.

Se inicia programa de rehabilitación completa asistida y con aparatos, llevando controles en consulta en varias ocasiones para valorar avances y determinar necesidades para continuar trabajando en su recuperación de la forma más óptima posible, se realizaron dichos controles en las fechas del 02 de mayo, 20 de Mayo, 10 de junio, 15 de julio, 16 de agosto, 19 de septiembre, y el día de hoy 17 de octubre del 2019, se fue valorando una mejora paulatina de los problemas a corregir hasta el día de hoy, día en que se recibe a paciente con actitud sonriente, sin gestos que indiquen dolor, la cual llega caminando por su propio pie sin necesidad de ayuda externa, con marcha más estable con pasos firmes ligeramente basculaste hacia la izquierda, con un paso de mayor longitud, plantígrado (con apoyo total de la planta del pie), con apoyo completo del peso sin encorvamiento de la columna lumbar y torácica.

A la exploración física se observa brazo y antebrazo con actitud completamente en extensión, con mayor tono muscular tríceps, sin espasticidad del bíceps, con fuerza 5 de 5 en ambos en zona de deltoides y trapecio, logrando vencer resistencia parcialmente con los mismos, se encuentra muñeca sin actitud de flexión al igual que el codo, con ligera flexión entre tercero y quinto dedo a nivel de articulación interfalángica próximas y distan de los mismos, sin embargo se logra la corrección asistida en extensión completa de los dedos, no encontrando resistencia a la extensión por lo que ya no encontramos espasticidad, pero sí hipotonía muscular en palma y dorso de la mano izquierda, pero con control de movimiento voluntario el cual ha tendido hacia la mejoría, aún encontramos ligera desviación hacia la derecha de columna torácica-lumbar no mayor de 20 grados, con ligera báscula Ivón de la pelvis la cual va disminuyendo desde el inicio de la terapia física, se auto corrige al sentarse, se observa ambas rodillas con alineación ligeramente en valgo pero de forma fisiológica normal, tobillos con alineación normal, al estar parada completamente con sus dos pies con repartición de la carga del peso completamente uniforme, con flexión, extensión, aducción y abducción completa de las caderas, flexión y extensión de ambas rodillas normal, fuerza muscular 5 de 5 en extensión de ambas rodillas, 4 de 5 en flexión de las caderas, rotación interna y externa de pie y tobillo completa con extensión y extensión con fuerza muscular 4 de 5 a la flexión plantar y dorsal, logrando pararse de puntas con apoyo de ambas extremidades inferiores.

Se recomienda continuar trabajando en terapia física y ejercicios de coordinación, se considera un avance importante desde el mes de abril a la fecha con una evolución satisfactoria, se cita nuevamente en un mes esperando la evolución de su tratamiento continúe hacia la mejoría, hacia la independencia y siempre en mejoría de la calidad de vida.

**Dr. Carlos Jesús Campos Rodríguez, Traumatología y Ortopedia**

## MIS HIJOS APORTARON EL RELATO SIGUIENTE

**Alejandro:**

El domingo 22 de abril de 2018 nos cambió la vida a todos, sin embargo sería muy injusto intentar asumir un rol protagónico en la historia cuando solo hubo dos personas para quienes el cambio fue extremo, mi papá y mi mamá. La historia ya la contó mi papá en su relato, seguramente hay detalles que recordamos de manera distinta, en resumen era un domingo como cualquier otro en el que míos reunimos en casa de mis papás a comer, esta vez sin mis hermanos que tenían otro compromiso. Casualmente ese día no teníamos planeado ir con ellos, ya que habían salido la noche anterior a ver bailar a mis sobrinas.

Conociendo eso, mi papá me comentó que mi mamá estaba cansada y que había dormido hasta tarde, sin embargo, al escuchar la llamada tomó el teléfono y me dijo que fuéramos ya que había descansado en esas horas que durmió de más. Pasamos por unas ensaladas y nos fuimos a su casa. Una vez estando en la mesa la primera señal se dió cuando no pudo abrir una bolsa de chicharrones, en mi mente pensé que estaban resbalosos por lo que no le di mayor importancia. La segunda señal fue que tardó en iniciar a comer más de lo normal, parecía pensativa, sin embargo tampoco fue algo que me sorprendiera ya que Elías mi hijo menor no quería comer y ella decidió darle su sopa. Comimos todos y decidí subir a mi cuarto, cuando mi esposa me mandó un mensaje que decía “no te asustes pero veo mal a tu mamá”, baje enseguida y noté a mi mamá cabizbaja y algo inclinada hacia un lado, en ese momento le dije que deberíamos ir al hospital, nunca negocié, pero decía que estaba bien. Camino hasta el coche con algo de ayuda. Yo asumía que algo estaba mal sin saber lo que se venía, el camino fue largo, pero finalmente llegamos y mi mamá bajó por su propio pie, nos recibieron el domingo alrededor de las 5 pm los medicase guardia, doctores jóvenes que desafortunadamente no mostraron tener mucho conocimiento del tema, limitándose a suponer que era un evento transitorio.

Nos preguntaron si teníamos algún Neurólogo y les pase el dato de un doctor que me había atendido hace algunos años y que le tenía toda la confianza. El doctor no podía acudir por lo que solicitó le realizaran una tomografía y el video se lo enviaran por WhatsApp, supongo fue el primer error. Con ese video el doctor reiteró que era algo transitorio y nos pidió que la lleváramos a la casa, que la vería el lunes a primera hora. Mi mamá salió de pie, mejor de lo que entró, de ahí fuimos a la casa y pasó un tercer suceso, recibió una llamada y cuando colgó dejó su brazo flexionado.

Hasta ese momento mis hermanos no sabían, hasta que me pidió mi papá que les marcara llegando a mi casa, según yo ya teníamos todo controlado. Una vez que les marqué para platicarles y tranquilizarlos, mi hermano Eduardo que siempre ha sido como una especie de ángel de la guarda (me salvó



al menos un par de veces), hablo con un amigo doctor quien nos dijo que mi mamá tenía que regresar al hospital para hacerle una resonancia magnética. Los resultados se fueron haciendo cada vez peores, por un lado el daño de lo que era un infarto cerebral, pero por otro y aún más complicado, la incertidumbre médica de haber encontrado una arteria completamente tapada, lo que provocaría que una intervención quirúrgica podía empujar el trombo con resultados fatales, pero dejarlo así también pudiera ser mortal.

Así que, de un día para otro, mi mamá quedó paralizada de un lado de su cuerpo. Sin embargo las esperanzas y buenas noticias también empezaron a llegar, mi mamá pudo mover sus pies y sus dedos, lo que indicó a los doctores que volvería a caminar. Después llegó otra buena noticia su vida ya no estaba en peligro al menos no como algo inminente, los médicos decidieron tratar el coágulo con medicinas y dejar la función de irrigar sangre al cerebro a la arteria que estaba solamente un 40%.

En ese momento el escenario cambió, y al menos de mi parte entendí que tenía la oportunidad de mostrarle a mi mamá, todo lo que la quiero, algo que no había hecho desde los 6 años que según recuerdo no me le despegaba.

Y así, regresó a la casa y el proceso de rehabilitación empezó y los cambios en la vida de mis papás también.

### De mi papá

Durante mucho tiempo mi papá estuvo fuera de la casa, trabajo en México durante muchos años en los que logró muchos éxitos en el plano profesional, pero en el que la soledad jugó un papel importante, ahora que lo pienso la vida estaba preparando a mi papá para el reto aún mayor. Ese reto convirtió a mi papá en cocinero, rehabilitador, camillero y doctor, pero principalmente alguien que está dando la vida por su esposa, y que sigue demostrando como lo ha hecho desde que tengo memoria, que la familia está por encima de todo. Su amor por mi mamá la ha hecho cuidar cada detalle de su vida, facilitarle su proceso de recuperación, regalar a las personas que no aportan, pero sobre todo tomar el control como lo hace un verdadero jefe de familia de todos los detalles que se deben cuidar para que mi mamá siga con nosotros. Sin duda nunca dejare estar agradecido por ello.

### De mi mamá

Si algo me ha enseñado en estos meses, es que debemos valorar la vida y que nunca es tarde para trazarse metas. Al día de hoy lleva como trescientas terapias, en las que sus avances han sido maravillosos.

Hace poco me pidió que la encomendara en una visita a Fátima para que le hiciera el milagro de recuperarse al cien, claro que lo pedí, sin embargo, ore más porque no pierda las ganas de estar aquí y de seguir mejorando, paso a paso hasta que llegue a su objetivo.

Al día de hoy he tratado de abrazarla cada que puedo, he tratado de que mis hijos la disfruten cada día, es una lástima que uno entienda esto hasta que pasan estas cosas, sin embargo, en lugar de molestarme por lo sucedido doy gracias por tener esta oportunidad. Así la vida de mis papás ha cambiado, no creo que, para mal, al contrario, me parece que somos una familia más unida, más solidaria y sobre todo enfocada en disfrutar cada día. Finalmente, y espero esto llegue a los doctores dándoles una recomendación de profesionista a profesionista. Como abogado me han comentado muchos que uno no debe vincularse con los clientes, ya que asumir las cosas como personales puede viciar la razón en perjuicio del cliente, sin embargo, una de las enseñanzas que me deja estoy luego de ver las reacciones de mi papá y de mis hermanos es que siempre actuarás mejor cuando tienes que tomar decisiones por la gente que quieres y te preocupa. Esto lo digo, ya que en muchas ocasiones mi familia y yo sentimos una falta de rumbo al no saber qué doctor tomaría las riendas de la situación de mi mamá, y no se malentienda, todos y cada uno de los doctores que participaron fueron parte indispensable para que ella esté el día de hoy con nosotros y estoy infinitamente agradecido, sin embargo, también debo decir que en ocasiones la frialdad con la que pueden tratar a un paciente, el molestarse por una tabulación injusta de una aseguradora o simplemente ver al paciente como uno más, me lleva pensar que han dejado de amar su profesión. Por favor doctores mantengan esa actitud de servicio, comprendan y ustedes que en ese momento de duda ñ, incertidumbre y tristeza son las s únicos que pueden reconfortar al paciente y a los familiares con su inteligencia, su positividad y sobre todo con su empatía.



Figura 25

### *Eduardo:*

Domingo 22 de abril de 2018. Parecía un domingo normal, desayunamos en la casa con los niños, salude por WhatsApp a mis papás y hermanos tenemos un chat donde todos los días sin falta nos saludamos, nos deseamos buen día y si es fin de semana aparece la clásica pregunta de mi papá: ¿qué plan? ¿Quiénes vienen a comer a la casa? Siempre alguien se apunta, ya sea Paola, Alex o yo con nuestras respectivas familias. Ese día Ruth y yo decidimos no ir, ya que estábamos desvelados y nos quedamos en la casa, jugamos con los niños dormimos, vimos el fut y en la tarde recibí la llamada de Alex diciéndome que había llevado al hospital a Ma, pero que no me preocupara, que ya la habían revisado, le hicieron estudios y todo estaba bien, que parecía ser una parálisis facial, nada grave.

El Neurólogo les comentó por teléfono que la vería al día siguiente a las 9 am. Llamé a mis papás y pa me comentó los síntomas y no me gustaron nada, le pedí hablar. No ma pero no recuerdo si hablé con ella o estaba descansando, en cuanto colgué llame a mi amigo el cardiólogo Ricardo García, él venís llegando de un viaje de trabajo y estaba en escala en la CDMX, platicué con él y me comentó que tenía que verla inmediatamente un neurólogo y le tenía que hacer otros estudios, además de los que ya le habían hecho. Me dijo que el me hablaba en unos minutos y después de un tiempo me llamó y me dijo que nos llevamos a Ma a urgencias del mismo hospital que ya nos estaría esperando la neuróloga Alexandra, le avise a Alex y a pa y quedamos de vernos en el hospital, ma ya estaba acostada y con pijama, yo aun no entiendo como le hicieron para cambiar a Ma, bajar las escaleras y subirse a la camioneta. Cuando ellos llegaron al hospital, ya estábamos esperándolos la Doctora, Alex y yo, un camillero nos ayudó a subirla a una silla de ruedas, ella ya prácticamente no podía sostenerse en pie por si sola y tenía su cara descuadrada, en cuanto la vi sabía que algo estaba mal. La Dra. la valoró, le tomó pulso, presión, reflejos, algunas preguntas y de inmediato solicitó hacerle una tomografía, pa y yo la acompañamos por un pasillo largo y solo, calculo que eran 10.30-11pm. ¡¡Íbamos con sentimientos de tristeza, miedo incertidumbre y a la vez esperanza de que todo iba a estar bien, pero no, no estaba bien!!

Fue muy rápido en lo que la doctora salió del estudio para decirnos que Ma tenía un infarto cerebral, lo peor que podíamos escuchar.

Cuando alguien sufre un infarto cerebral el tiempo de atención es sumamente importante para tratar que el daño sea lo menor posible y evitar secuelas, en las dos primeras horas de que ocurrió el “accidente” se pueden dar anticoagulante para destruir el coágulo y así evitar daños, después de este tiempo pero dentro de las primeras cuatro horas se puede hacer un cateterismo y retirar el coágulo, los daños serán mayores pero no tan graves, después de ese tiempo ya no es recomendable ni una ni otra, el coágulo ya se incrustó y es mucho riesgo tratar de quitarlo, ahora si solo queda rehabilitación, habrá secuelas. Algo así es lo que yo entendí por las pláticas con los doctores y lo que leí estando ahí.

Bueno, ma tenía un infarto cerebral, ok. ¿Ma se va a morir? ¿Va a empeorar? ¿Unos días y va a estar igual que antes? Son algunas las dudas que te salen cuando te acaban de decir que tu mamá sufrió un infarto cerebral y ya pasó el tiempo en el que se podía hacer algo.

La Doctora nos “tranquilizó, nos explicó que Ma había perdido la movilidad de todo el lado izquierdo de su cuerpo y ahora el trabajo era hacer que otras neuronas empiecen hacer el trabajo que las neuronas dañadas hacían, mediante rehabilitación diaria durante muchas horas al día, mientras más pronto empecemos es mejor. Pasaron a Ma a su habitación, Alex y yo ofrecimos quedarnos a dormir con ella pero pa no quiso, nunca se separó de ella mientras estuvo en el hospital (ni después). Me despedí de ella, la bese, la abrace, ¡le dije

que la amaba y que íbamos a salir de esta todos juntos! Llegué a mi casa, desconsolado, me dormí llorando como niño y me desperté igual, además de la tristeza, con mucho coraje e impotencia de saber que, si el primer doctor hubiera actuado de forma profesional, el daño de Ma hubiera sido mucho menor.

En la mañana al hospital, tratando de entender que había pasado, que iba a pasar y como iba estar Ma, de los días de hospital no recuerdo mucho, algo coque recuerdo es que platicué con otro amigo neurólogo y me comentó que es algo común y existía el riesgo que en las próximas 36 horas le pudiera dar otro infarto y eso sería todavía mucho peor, quizá fatal, por lo que la angustia siguió mucho tiempo más.

Después de esos días de pesadilla, todo empezó a mejorar lentamente, tristes, pero a la vez felices de llevarnos a Ma a casa y empezar a trabajar en su rehabilitación, pero ya más tranquilos de que “estaba bien”. Gracias a su esfuerzo y el apoyo de pa empezó a verse la mejoría, recuerdo cuando empezaba a poder mover su pie izquierdo, luego a doblar su rodilla, llorábamos de felicidad con “sus primeros pasos”, por aquí se lee muy sencillo pero fueron días y noches de mucho sufrir, mucho dolor físico y mental, muchas dudas, preguntas y seguramente lloraron solos y juntos muchas veces, eso sí, cuando llegábamos los hijos o nietos fingían muy bien, para tratar de que no nos diéramos cuenta de lo difícil que estaba siendo, por protegernos o cuidarnos cómo siempre lo han hecho. Yo de esta experiencia, que ha sido la peor que me ha pasado en la vida, he confirmado los grandísimos seres humanos que Dios me dio como papás.

De Ma resaltó esa fortaleza que tiene, esas ganas de vivir, esa alegría que transmite.

De pá que es incansable y te agradezco pa con todo mi corazón como has cuidado de Ma, la mujer que me dio la vida y que más amo, de verdad nunca voy a olvidar como has cuidado de Ma, y de todos nosotros y el amor que nos das, ¡eres el Mejor!

Gracias a los dos por enseñarme el amor de pareja y de familia a siempre estar en las buenas y en las malas.

A mis hermanos Paola y Alejandro, gracias por dar siempre lo mejor para que este equipo que somos siempre salgamos adelante juntos.

A Dios le doy las gracias porque a pesar de la gravedad de lo que pasó, nos dejó aquí a má para seguirla disfrutando y espero que por muchos años más.

Los amo familia Rodas Portugal.”

**Paola:**

Más de un mes me ha tomado el poder empezar a escribir estas líneas, el sentimiento agri dulce es inevitable.



Figura 26

No había "tenido tiempo" por el trabajo, las niñas, la casa. . . siempre hay un buen pretexto.

La realidad es que me cuesta trabajo revivir momentos tristes de mucho miedo, de mucha incertidumbre, momentos de los que, aunque he tratado de asimilarlos prefiero dejarlos olvidados.

Y aunque durante estos 19 meses he intentado no pensar mucho en esos días recuerdo perfecto cada día, cada sentimiento, cada olor. . . del hospital, de los medicamentos, de todo.

Recuerdo muy bien ese domingo, mis hijas estaban con su papá pues teníamos ya algunos meses separados y justo ese fin de semana les tocaba estar con él.

No era un buen día emocionalmente bueno para mí, era parte del proceso que estaba viviendo de esta nueva vida después de una separación y tomé la decisión de no comer con ellos como regularmente lo hacemos.

Por lo que a las 7 de la noche que me avisaron que habían llevado a mi mamá al hospital para una revisión por una parálisis facial (quizá por estrés) no dude en correr a asegurarme que todo estaba bien como así me quisieron transmitir mi papá y hermanos. Recuerdo muy bien cuando llegue con mis papás y Ma estaba acostada, sintiéndose perfectamente, pero con cada palabra y gesto que hacía yo sentía que las cosas no estaban bien, también recuerdo la serenidad y positivismo de Pa, el mismo que se ha mantenido hasta el día de hoy, incluso en los momentos más complicados.

El paso de los días, semanas y meses nos ha demostrado que un diagnóstico no ha sido ley, al contrario: la voluntad, la fe, la perseverancia, el trabajo en equipo, pero sobre todo el amor se ha manifestado y Ma ha logrado cosas maravillosas. Cada pequeño avance de Ma ha sido admirable, con un nudo en la garganta inevitable de emoción que provoca

un gran logro. Ella siempre con la mejor actitud, paciente (o al menos eso ha querido transmitir), serena, incluso bromista de su situación, nos ha hecho aprender que las adversidades siempre van a aparecer pero la actitud con la que la enfrente determina el resultado.

Por otro lado es imposible no reconocer el incansable y admirable amor que mi papá le ha demostrado a Ma, como ya lo escribí algún día, desde aquel domingo él se ha vuelto el mejor chef, el mejor doctor, el mejor terapeuta, puntual cual inglés para sus medicinas, gran ejemplo de hombre, pero sobre todo, el gran aprendizaje que yo he tenido es que el amor si es incondicional y cualquier situación por más negra que parezca con amor se lleva mejor.



Figura 27

Si algo además de todo lo anterior me ha dejado este "accidente", es una unión familiar invaluable, desde mis cuñadas Rosy y Ruth, a quienes estaré eternamente agradecida por todo el cariño con el que han tratado a mi mamá, a mis hijas que con todo el amor del mundo han ayudado o acompañado a Ma en sus terapias y han llorado por ella, a todos mis sobrinos que con su cariño y amor hacia Ma le han sacado mil sonrisas en momentos difíciles, mis tíos que han viajado de diferentes lugares o estado al pendiente con una llamada o

mensaje, mis primas, las grandes amigas de Ma que han estado cerca pero sobre todo el poder estar cerca de dos grandes seres humanos que son mis hermanos Eduardo y Alex, que sin ellos nada habría sido igual, siempre protegiendo siempre al pendiente de cada detalle para que mi Ma y Pa y todos en esta familia estemos bien. Y hoy después de varias semanas que empecé el escrito con el mismo nudo en la garganta de todas las emociones vividas, solo me queda agradecer a Dios por el camino recorrido, por la vida de Ma, de Pa, por un camino de mucho aprendizaje y sobre todo de mucho amor.



**Figura 28**

La ilusión, la esperanza en la recuperación de Ma, sigue intacta, desde el mismo día del infarto.

Si, Ma ha tenido un entorno favorable: Los Médicos de diversas especialidades, Terapeutas, Laboratorios, Estudios, las Familias Rodas y Portugal, medicinas, alimentos, cuidados, caminadoras, bicicletas, alberca, etc.

Pero su rehabilitación, la mejora de su salud, el fortalecimiento de sus músculos, cartílagos, huesos, su movilidad, su marcha, son únicamente resultado de su dedicación al ejercicio, al esfuerzo, a su disciplina, su dolor, sus incomodidades. Ella tuvo en buena parte que reconstruir la parte de su cuerpo dañado y luego, decían los médicos, reeducarlo, encontrar la armonía con la otra mitad.



**Figura 29**

Mas de 300 horas de ejercicio, muchas de las cuales, soportando dolor en alguna parte de su cuerpo; es lo grave de la parálisis de medio cuerpo, en algún momento se presenta dolor en todo el organismo.

## Y ESTO ES LO QUE ESCRIBIÓ MA...



**Figura 30**

Hoy tengo que dar gracias, primero a Dios por permitirme seguir gozando de mis hijos, nietos, esposo y toda mi familia y amigos, pocas personas tienen esta oportunidad. Gracias infinitas a Eduardo, que ha dedicado su vida a mí, ya aprendió a cocinar y a mí me ayuda en todo. A mis hijos que sin su insistencia en regresar al hospital aquel domingo, yo no estaría aquí, al cariño del Roy durante este año y medio y también al Dr. Murillo que ha estado vigilando mi salud, a todos los Terapeutas que me han ayudado a recuperar la movilidad.

El tiempo que me han dedicado mis hijos, qué con su amor y apoyo, me han ayudado a seguir adelante y todo el cariño de mis nietos para darme sus manitas para ayudarme a caminar.

A mis amigas por su apoyo y oraciones para seguir adelante. A mis vecinas que me invitaron a su Grupo a tocar tambores y cantar todos los martes y que me ha dado alegría, además que me sirve al cerebro el tocar tambores y cantar.



**Figura 31**

Todo este año y medio ha sido una bendición para mí, que, de amanecer un día paralizada del lado izquierdo, hoy tengo buena movilidad y solo espero hoy ser una mejor persona. Hoy recibo mucho amor y doy amor. Finalmente deseo de todo corazón que mi experiencia sirva de alerta para tomar las medidas preventivas que recomiendan los especialistas.

## BUENO, HASTA AQUÍ LLEGA EL RELATO, PORQUÉ YA NOS VAMOS CON MA A OTRA SESIÓN DE TERAPIA

*Guadalajara, Jal. Noviembre de 2019.*



**Figura 32**



**Figura 33**



**Figura 34**



**Figura 35**



**Figura 36**



**Figura 37**



**Figura 38**



**Figura 39**



**Figura 43**



**Figura 40**



**Figura 44**



**Figura 41**



**Figura 45**



**Figura 42**



Figura 46

---



Figura 47

---

# Emil Theodor Kocher

## En Portada

Brenda Alicia Ávila-Medrano<sup>1</sup>

<sup>1</sup> Médico Adscrito al Departamento de Investigación, Instituto Panvascular de Occidente

**Fecha de recepción del manuscrito:** 01/01/2020

**Fecha de aceptación del manuscrito:** 20/01/2020

**Fecha de publicación:** 31/01/2020

**DOI:** 10.5281/zenodo.3633489

### INTRODUCCIÓN

Emil Theodor Kocher fue un cirujano Suizo que contribuyó notablemente con el desarrollo de las técnicas quirúrgicas en el umbral del siglo XX.

Kocher publicó varios trabajos relativos a la glándula tiroidea, ideando un método para su trasplante, así como diversas aportaciones en el área de seguridad quirúrgica mediante la implementación de técnicas de asepsia durante el procedimiento. También publicó trabajos sobre infecciones quirúrgicas, heridas de bala, osteomielitis; describió métodos para reducir luxaciones de hombro, operaciones de hernias abdominales y cáncer de estómago. Estudió la hemostasia de forma experimental en animales y realizó estudios en cadáveres.

Nacido en la ciudad de Berna, Suiza, el 25 de agosto de 1841, fue el segundo de seis hijos del matrimonio del ingeniero Jakob Alexander Kocher con María Kocher, mujer muy religiosa miembro de la iglesia Moraviana perteneciente al movimiento pietista. Se casó con Marie Witchi-Courant en 1869 con quien tuvo 3 hijos, de los cuales el mayor, Albert, fue médico cirujano.<sup>1</sup>

### VIDA ACADÉMICA

Kocher inició sus estudios en medicina en el año 1858, estudiando en varios países (Berlín, Londres, París y Viena), recibiendo su título en Berlín en 1865. Estudió cirugía bajo la tutela del Dr. Theodor Billroth en la Universidad de Viena, y fue profesor asociado al Dr. Luche, convirtiéndose en

profesor titular tras la muerte de Luche en 1872, cargo que ocuparía en la misma universidad hasta 1886.

Dedicó gran parte de su carrera a realizar tiroidectomías y mejorar las técnicas de asepsia del procedimiento. Fue el primero en realizar una tiroidectomía por un bocio, en 1876, y fue el primero en describir las fácies cretinas en un paciente con excéresis completa de la glándula tiroidea, sentando las bases para considerar que el hipotiroidismo, además de quirúrgico, podía ser congénito o adquirido, y podía estar asociado a la presencia de bocio.<sup>2</sup>

Para el año 1912, Kocher había realizado 4 mil tiroidectomías, y había reducido la mortalidad de 14% en 1884 a 0.18% en 1898. Su libro de texto "Tratado de Cirugía" escrito en 1892 fue el más importante en su época y se realizaron 6 ediciones, siendo traducido a varios idiomas.<sup>1,2</sup>

### INVESTIGACIONES

Kocher inició su adiestramiento quirúrgico extirpando focos tuberculosos en huesos y articulaciones, en una época en donde el tratamiento era conservador y posteriormente radioterapia. Esto le permitió adiestrarse y sistematizar las técnicas quirúrgicas en la glándula tiroidea, logrando operar más de 4 mil pacientes con patología tiroidea al final de su carrera.

Al darse cuenta que que la excéresis completa de la glándula producía cretinismo, en 1883 realizó el primer implante de tejido tiroideo humano, por lo cual se le considera pionero en el trasplante de órganos.<sup>3</sup>

En 1883 anunció su descubrimiento de un patrón cretinoide característico en pacientes después de la escisión total de la glándula tiroidea; Sin embargo, cuando una parte de la glándula quedaba intacta, solo había signos transitorios del patrón patológico.

**Datos de contacto:** Brenda Alicia Ávila-Medrano, Edificio Profesional El Carmen, Tarascos 3469-501, Col. Monraz, Guadalajara, Jal. Mex. 44670, Tel: (52) 33 2303 7272, brendaavila.pms@gmail.com



En 1888 se resolvió que cretinismo, mixedema y la caquexia posttiroidectomía eran síndromes estrechamente relacionado a la pérdida de la función tiroidea.

Aunque en un principio Kocher había atribuido el síndrome a una lesión laríngea inadvertida que comportaba una alteración permanente de la hematosis y el consiguiente trastorno general de la nutrición del organismo. En 1895 sugería la posibilidad de que la glándula tiroidea contuviera yodo.

En 1903 utilizó Kocher la radiación para tratar el bocio intratorácico. En 1914 logró el implante de tejido tiroideo de un bocio tóxico humano en médula ósea tibial, siendo el primer injerto tiroideo homólogo humano.<sup>4</sup> Para 1912 había realizado 5,000 extirpaciones de tiroides y había reducido la mortalidad en dicha cirugía de 18% a menos de 0.5%.

Estos resultados permitieron finalmente las terapias de reemplazo de hormona tiroidea para una variedad de enfermedades relacionadas con la tiroidea.

Kocher también fue pionero en la cirugía de epilepsia al contribuir en la literatura médica con lesionectomías corticales en pacientes con epilepsia focal, siguiendo el ejemplo de las teorías iniciales de Friedrich Goltz (1834-1902), Davir Ferrier (1843-1928) y Hughlings Jackson (1835-1911). Kocher consideró que la elevación de la presión intracraneal, en especial en la epilepsia traumática, tenía relación en la fisiopatología, por lo cual llegó a proponer la reducción de la presión mediante la implementación de válvulas mecánicas. Publicó un artículo de revisión de 175 casos junto con sus casos quirúrgicos, logrando identificar el control de crisis en el 48% al 89% de los pacientes, según el tipo de epilepsia.

Kocher desarrolló un nuevo instrumento llamado craneómetro, un producto sanitario especialmente diseñado para llevar a cabo mediciones craneales y determinar el grado de deformidades craneales, que permitió proyectar las áreas corticales funcionales conocidas en el exterior del cráneo humano.<sup>5</sup>

### ***Aportaciones Científicas de Kocher***

Kocher fue un cirujano e investigador muy prolífico que además de sus vastas líneas de investigación logró publicar varias técnicas quirúrgicas, hallazgos clínicos y obras científicas, de los cuales se enlistan los más importantes.<sup>4</sup>

#### ***Operación de Kocher***

Se conoce como operación de Kocher a varios métodos quirúrgicos como la excisión de la articulación del tobillo; reducción de la luxación subcoracoidea del húmero; un procedimiento de extirpación de la lengua; y un método de pilorotomía.

#### ***Maniobra de Kocher***

Es la movilización operatoria del duodeno para exponer las porciones retroduodenal, intrapancreática e intraduodenal del conducto biliar común.

#### ***Incisión de Kocher***

Describió la incisión oblicua lateral sobre el borde costal derecho para exponer la vesícula biliar y la vía biliar común; y en el lado izquierdo para acceder al bazo ó realizar la anastomosis venosa esplenorrenal.

#### ***Reflejo de Kocher***

Describió la contracción de los músculos abdominales subsecuente a la compresión exploratoria del testículo.

#### ***Signo de Kocher***

Describió la asinergia óculo-palpebral observada en el bocio tóxico, que se presenta cuando el paciente realiza supravisión.

#### ***Pinzas de Kocher***

Un instrumento quirúrgico con hojas dentadas y dientes de enclavamiento en las puntas utilizadas para controlar el sangrado

#### ***Punto de Kocher***

Común punto de entrada para un catéter intraventricular para drenar el líquido cefalorraquídeo de los ventrículos cerebrales

#### ***Síndrome de Kocher***

Hipotiroidismo moderado o severo, de larga duración en la infancia caracterizado por pseudohipertrofia de las extremidades inferiores o de forma generalizada, mixedema, baja estatura y el cretinismo.

Kocher también dio cursos de instrucción a médicos militares y era necesario trabajar experimentalmente en heridas de bala. Produjo contribuciones significativas a la teoría del efecto explosivo de los misiles de pequeño calibre con alta velocidad inicial.

### ***Obras Científicas***

Las obras más importantes son: Operaciones Quirúrgicas de 1894, Conferencias sobre Enfermedades Infecciosas Quirúrgicas en 1895 y Contribuciones al Conocimiento de Algunas Formas de Fracturas Prácticamente Importantes en 1896.<sup>3,6</sup>

Otras obras escritas por Kocher fueron: Über Schusswunden ( Sobre heridas de bala), 1880; y Die Lehre von den Schusswunden durch Kleinkalibergeschosse (La teoría de las heridas de bala por proyectiles de pequeño calibre), 1895.

## PREMIO NOBEL

Gracias al desarrollo de su sistema de “cirugía segura”, descrito en su libro de texto titulado “técnicas quirúrgicas” (1892-1907) se convirtió en un líder mundial en la edad de oro de la cirugía moderna y fue elegido primer presidente de la Sociedad Internacional de Cirugía, fundada en 1903. Diez años más tarde, se convirtió en el presidente fundador de la Sociedad Suiza de Cirugía.<sup>6</sup>

Fue galardonado con el Premio Nobel de Medicina de 1909, en consecuencia, por sus contribuciones a la fisiología, patología y cirugía de la tiroides, Específicamente por su intenso esfuerzo para reducir las tasas de mortalidad y morbilidad en la cirugía de la glándula tiroides, y por lo tanto por iniciar la endocrinología, tanto en teoría como en la práctica.

El problema de la tiroides también lo había confrontado duramente con el antiguo imperativo ético de evitar daños. Kocher intentó dominar los conflictos resultantes científicamente, promoviendo la investigación, y moralmente, recurriendo a su fe cristiana.

Kocher donó su dinero del Premio Nobel para un instituto de investigación que, junto con una calle, todavía lleva su nombre en Berna.

## EPONIMIAS EN HONOR A KOCHER

### *Cráter Lunar Kocher*

Ubicado en el lunar far side cerca del polo sur. El cráter está ubicado al sureste de los cráteres Ashbrook y Drygalski. Los vecinos más cercanos del cráter son uhn en el oeste; Ibn Baja en el sureste; De Gerlache en el sur-sureste y Sverdrup en el sur. El cráter Kocher posee una forma aproximadamente circular, con una pequeña protuberancia en la parte oriental. Presenta un brocal con un borde claramente definido y con una pendiente interna lisa. El borde alcanza 810 m de altura sobre el terreno circundante. El volumen del cráter es de aproximadamente 300 km. Debido a su proximidad al Polo Sur lunar, el fondo del cráter permanece la mayor parte del tiempo parcialmente oscurecido.<sup>7</sup>

### *Asteroide Kocher*

Kochera es un asteroide perteneciente al cinturón de asteroides descubierto el 28 de diciembre de 1975 por Paul Wild desde el Observatorio de Berna-Zimmerwald, Suiza. Kochera se designó inicialmente como 1975 YC. Más tarde fue nombrado en honor del médico suizo Emil Theodor Kocher. Kochera orbita a una distancia media de 2,206 ua del Sol, pudiendo alejarse hasta 2,332 ua y acercarse hasta 2,079 ua. Tiene una excentricidad de 0,05745 y una inclinación orbital de 1,829 grados. Emplea 1197 días en completar una órbita alrededor del Sol.<sup>8</sup>

La magnitud absoluta de Kochera es 12,9. Está asignado al tipo espectral S de la clasificación SMASSII.

## *Volcán de Kocher*

Volcán localizado en el área de Ujun-Choldongi en Manchuria.

## LA MUERTE DE KOCHER

La muerte de Kocher ocurrió en 27 de julio 1917 (75 años de edad) como consecuencia de un accidente vascular agudo.

## REFERENCIAS

- [1] 1. Dubhashi SP, Subnis BM, Sindwani RD. Theodore E. Kocher. *Indian J Surg* 2013;75(5):383-384.
- [2] 2. Tröhler, Ulrich. „Emil Theodor Kocher (1841-1917)”. *Revista de la Royal Society of Medicine* vol. 107,9 (2014): 376-7. doi: 10.1177 / 0141076814546085
- [3] 3. Carla P. Aguirre. Emil Theodor Kocher (1841-1917). Mayo 2002, Instituto de Historia de la Ciencia y Documentación (Universidad de Valencia- CSIC). Sitio web: <https://www.historiadelamedicina.org/kocher.html>
- [4] 4. MARCO VILLANUEVA-MEYER, MD. “Emil Theodor Kocher (1841-1917”. *Revista Galenus* 70 vol. 70, 3 (2011). Sitio web: [www.galenusrevista.com](http://www.galenusrevista.com) > Emil-Theodor-Kocher
- [5] 5. Werner Surbeck. Martin Nikolaus Stienen. Gerhard Hildebrandt “Emil Theodor Kocher—Valve surgery for epilepsy”. *Official journal of the international league against epilepsy* vol. 53,12 (diciembre 2012):2099-2103. Wiley Online Library
- [6] 6. Theodor Kocher. Biographical. Nobel Prizes and Laureates. Nobel.org.
- [7] 7. Kocher. *Gazetteer of Planetary Nomenclature*. Flagstaff: USGS Astrogeology Research Program. OCLC 44396779.
- [8] 8.(2087) Kochera. Jet Propulsion Laboratory. Consultado el 31 de agosto de 2015.

# Experiencia en el Manejo Quirúrgico Endoscópico de la Fístula de Líquido Cefalorraquídeo de Base de Cráneo Anterior en un Tercer Nivel de Atención

## Artículo Original

Luis Gerardo Vargas-Cárdenas<sup>1</sup>, Juan Antonio Lugo-Machado<sup>2</sup>, José Aurelio Méndez-Cázares<sup>3</sup>, Nadia Zavala-Contreras<sup>1</sup>, Óscar Said Rodríguez-Quintana<sup>1</sup>, Alfonso Antonio Rubio-Espinoza<sup>2</sup>, Edwin Canché-Martín<sup>2</sup> y Nohemí Sainz-Fuentes<sup>2</sup>

<sup>1</sup> Médico residente en otorrinolaringología y cirugía de cabeza y cuello, Hospital de Especialidades N° 2 "Lic. Luis Donaldo Colosio Murrieta" IMSS, Ciudad Obregón, Sonora.

<sup>2</sup> Médico especialista en otorrinolaringología y cirugía de cabeza y cuello, Hospital de Especialidades N° 2 "Lic. Luis Donaldo Colosio Murrieta" IMSS, Ciudad Obregón, Sonora.

<sup>3</sup> Médico especialista en medicina familiar, maestro en educación, Centro de Investigación Educativa y Formación Docente, Delegación Estatal en Sonora.

Fecha de recepción del manuscrito: 20/Noviembre/2019

Fecha de aceptación del manuscrito: 20/Enero/2020

Fecha de publicación: 31/Enero/2020

DOI: 10.5281/zenodo.3633491

---

**Resumen— Antecedentes.** Las fistulas de Líquido cefalorraquídeo (FLCR) nasal se presentan por diferentes causas, es prioritario atenderlas antes de presentar complicaciones. En los últimos años el cierre endoscópico ha ganado popularidad. **Objetivo.** Evaluar el porcentaje de éxito del cierre endoscópico de FLCR en el servicio de otorrinolaringología en un centro de referencia de tercer nivel. **Pacientes y Métodos.** Se realizó un estudio retrospectivo de una serie de casos, se revisaron expedientes de pacientes pos operados de cierre endoscópico de FLCR nasal de 2016 al 2019. Se analizaron las variables clínicas y epidemiológicas, relacionadas a la FLCR. Utilizamos la prueba exacta de Fisher en las variables categóricas dicotómicas, las variables cuantitativas, nominales y ordinales, se interpretaron por medio de medidas de tendencia central. Se utilizó el SPSS versión 22.0. **Resultados.** : Incluimos 20 pacientes, 13(65%) sexo femenino, la región etmoidal fue el sitio más frecuente 13(65%), en 18(90%) cerro en la primera intervención, Al emplear la prueba exacta de Fisher para evaluar asociación entre éxito de cirugía y el uso de drenaje lumbar, no se encontró asociación  $p=1$ , y al evaluar la relación de fistula de líquido y comorbilidades si se encontraron resultados de asociación significativos con valor  $p=0.186$ . **Conclusiones.** Nuestro estudio confirma un porcentaje de éxito 90%, el sitio más frecuente es la región etmoidal. En nuestro hospital tenemos resultados muy similares a los reportes internacional, tanto en el abordaje diagnóstico, técnica quirúrgica, como los resultados finales. **Rev Med Clin 2020;4(1):34-39**

**Palabras clave**—fistula de líquido cefalorraquídeo, nasal, tratamiento endoscópico, éxito

---

**Abstract—Experience in endoscopic surgical management of anterior skull base cerebrospinal fluid fistula in third level of care**  
*Background.* Nasal cerebrospinal fluid (FLCR) fistulas are presented by different causes, whether traumatic, idiopathic or surgical, it is a priority to attend them before presenting complications, in recent years the endoscopic closure has gained popularity. *Objective.* To evaluate the success rate of the FLCR endoscopic closure in the ENT service at a third level reference center. *Patients and Methods.* A retrospective study of a series of cases was performed, records of post-operative patients with endoscopic closure of nasal FLCR from 2016 to 2019 were reviewed. Clinical and epidemiological variables related to FLCR were analyzed. We used Fisher's exact test in the dichotomous categorical variables, the quantitative, nominal and ordinal variables, were interpreted by means of measures of central tendency. SPSS version 22.0 was used. *Results.* We included 20 patients, 13 (65%) female sex, the ethmoidal region was the most frequent site 13 (65%), in 18 (90%) hill in the first intervention, When using Fisher's exact test to evaluate association Between surgery success and the use of lumbar drainage, no association  $p=1$  was found, and when evaluating the relationship of fluid fistula and comorbidities if significant association results were found with  $p\text{-value}=0.186$ . *Conclusions.* Our study confirms a 90% success rate, the most frequent site is the ethmoidal region. In our hospital we have very similar results to international reports, both in the diagnostic approach, surgical technique, and the final results. **Rev Med Clin 2020;4(1):34-39**

**Keywords**—cerebrospinal fluid fistula, nasal, endoscopic treatment, succes

## INTRODUCCIÓN

La rinorrea de líquido cefalorraquídeo (LCR) resulta de la comunicación directa del espacio subaracnoideo y el espacio tapizado de mucosa de la nariz y los senos paranasales.<sup>10</sup>

Esta patología fue descrita por primera vez por Willis en el siglo XVII. Pero fue Dandy, a mitad del siglo XX, quien comunicó la primera corrección quirúrgica a través de una craneotomía bifrontal y sellando la brecha meníngea con injerto de fascia lata. A comienzos de los 90, Wigand y Stankewicz, popularizaron el abordaje endonasal endoscópico, emergiendo como una alternativa extra craneana en el manejo quirúrgico de esta patología.<sup>3,10</sup>

Las diversas etiologías dependen fundamentalmente de la edad. En los niños, la causa congénita es la más frecuente mientras que en los adultos, los traumas craneoencefálicos o cirugías iatrogénicas constituyen la etiología predominante.<sup>1,5,13</sup>

Se pueden clasificar en anteriores o medias según la fosa craneana con el defecto óseo. La fosa craneana anterior es la zona afectada con mayor frecuencia, constituyendo el techo etmoidal, el seno frontal y la lámina cribosa, los sitios comúnmente comprometidos. En la fosa craneana media, el defecto se encuentra en el techo o pared lateral del hueso esfenoides.<sup>2,16</sup>

La importancia de esta condición, radica en aumentar el riesgo de generar complicaciones meningoencefálicas como meningitis y abscesos cerebrales en el largo plazo, con la consecuente necesidad de un tratamiento quirúrgico que corrija el defecto.<sup>4</sup>

Ji-Woong Oh, 2012 et al. Menciona que la fistula de LCR de origen traumática es aproximadamente del 10% al 30% del total en adultos y más de la mitad de estas fistulas se presentan dentro de las 48 horas posteriores al trauma, mientras que casi todas las demás fugas de LCR ocurren con retraso de 3 meses. Los sitios de fractura más comunes que conducen a fugas de LCR después de una lesión cerebral traumática son el seno frontal (30.8%), seno esfenoidal (11.4-30.8%), etmoidal (15.4-19.1%), lámina cribosa (7.7%), frontoetmoidal (7.7%) y esfenoetmoidal (7.7%).<sup>5,12</sup>

Martín-Martín et al. 2012, ha reportado tasas de éxito en el cierre de fistula de líquido cefalorraquídeo endoscópico en un éxito de 90% en la primera intervención, y de hasta un 97% en el segundo intento de éxito en el cierre de la misma.<sup>3</sup>

**Datos de contacto:** José Antonio Lugo-Machado, Sahuaripa S/N, Ciudad Obregón, Sonora., Tel: , otorrinnox@gmail.com

Lobo et al. 2017, reporta un resultado en cuanto al uso de drenaje lumbar post operatorio en los pacientes pos operados de cierre endoscópico de fistula cefalorraquídea en el cual se compara la tasa de éxito comparada entre pacientes pos operados los cuales usaron drenaje lumbar de líquido cefalorraquídeo y los que no usaron (97% de éxito en los que usaron drenaje lumbar vs 92% de éxito en los que no usaron drenaje) con una  $p=0.2$  resultando en que no existe un impacto importante con el uso de drenaje lumbar post operatorio, incluso reportando complicaciones con el uso del mismo como dolor lumbar.<sup>1</sup>

Diferentes estudios mencionan a la obesidad y/o al sobrepeso como un factor de riesgo para presentar fistula de líquido cefalorraquídeo espontánea, así como también la asocian al posible fracaso postquirúrgico de la misma, el porcentaje aumenta en pacientes con IMC por encima de  $38 \text{ kg/m}^2$ , teniendo un 45% de pacientes con apnea obstructiva del sueño probablemente por el aumento de valsalva que existe en estos pacientes directamente.<sup>8,11,13,14</sup>

En adición al sexo, Virk et al. 2013 menciona al sexo femenino es predominante en este padecimiento teniendo un 79% de prevalencia sobre el sexo masculino, aunque sus causas aún no están determinadas y no existen estudios los cuales hagan comparación entre el éxito del tratamiento endoscópico entre mujeres y hombres.<sup>9</sup>

Lobo et al.: 2017: habla sobre patologías agregadas como obesidad y apnea del sueño y que tanto impactan en el éxito de este tratamiento, sin embargo, no existen estudios que se dirijan especialmente a patologías como diabetes mellitus, hipertensión arterial, o alteraciones nasales tales como sinusitis crónica con pólipos o rinitis alérgica los cuales pudieran afectar directamente al resultado de este tratamiento en caso de presentarse<sup>1</sup>

Se describen en diversos estudios, una variedad de material de injerto utilizado en este tipo de cirugía como lo son mucosa, cornete medio, cartílago, grasa, fascia muscular, distintos materiales hemostáticos como gelfoam, hueso, así como pegamentos biológicos.<sup>7,13,16</sup>

El colgajo de Hadad-Bassagasteguy es un colgajo naso septal, vascularizado y pediculado el cual ha venido a revolucionar el tratamiento de las fistulas de líquido cefalorraquídeo vía endoscópica.<sup>6</sup>

Hadad et al. in 2006, menciona que el uso de este tipo de colgajo en el tratamiento de fistula de LCR vía endoscópica reduce el índice de recidiva de un 20% a menos de un 5% comparado con el tratamiento por craneotomía de estas situaciones, además de reportar una tasa de éxito del 94 al 99% en la primera intervención endoscópica del mismo, lo cual deja muy bien posicionado a nivel nacional este tipo de colgajo y tratamiento.<sup>6,11</sup>

L. Presutti et al. 2009, en un estudio realizado de manera retrospectiva en el norte de Italia, el cual reporta la experiencia recolectada a través de 17 años de tratamientos endoscópicos de fistula de LCR con la técnica de colgajo septo mucoso pericondríco, porcentaje de éxito del 85.5% en el cierre y subiendo a un 98% de éxito en los pacientes intervenidos en segunda ocasión, lo que igualmente posiciona con un éxito aceptable a la cirugía endoscópica para el cierre de estos defectos en la población del norte de Italia.<sup>4</sup>

Igualmente Martín-Martín et al. 2012 realizó un estudio de tipo retrospectivo en el complejo Universidad Hospital de Santiago de Compostela España, en el servicio de Otorrinolaringología y Cirugía De cabeza y cuello, en donde se analizaron un total de 30 pacientes con diagnóstico de FLCR nasal del 2004 al 2010 en donde se reportó una tasa de éxito del 93.4% en el tratamiento endoscópico de estas utilizando colgajos tipo underlay y tipo overlay de cartílago, grasa y mucosa, teniendo solo un 6.6% de pacientes los cuales recurrieron con fistula dentro de un periodo de 4 meses hasta 6 años, requiriendo una segunda intervención.<sup>3</sup>

Desde que Wigand y Stankewicz a principios de los 90, popularizaron el abordaje endonasal endoscópico este tipo de abordaje para el tratamiento de FLCR ha ganado popularidad y aceptación debido a sus altas tasas de éxito a nivel internacional, por la escasa publicación en población de la región del noroeste, nos dimos a la tarea de realizar esta revisión en nuestra población.<sup>2,6,8</sup>

### Técnica quirúrgica para el cirre

Antes de iniciar la cirugía procedemos a la colocación del drenaje lumbar y aplicación de fluoresceína diluida con agua destilada para dar una dilución al 5%, se obtiene grasa abdominal, fascia, hueso de cresta iliaca, especialmente en los casos en los que se prevé una fistula de alto gasto. Al comienzo de la cirugía y después de localizar el sitio del defecto se prepara el colgajo nasoseptal (colgajo de Hadad). Se colocan algodones con vasoconstrictor, y posteriormente infiltramos con lidocaína y epinefrina el septum nasal con aguja de punción lumbar del 22. El lado y el tamaño del colgajo dependen del tamaño del defecto previsto y su localización. El colgajo se desplaza hacia la nasofaringe y se protege con una un algodón mientras se continúa con disección del colgajo, después de determinar el tamaño del defecto, y si es necesario, se coloca la grasa abdominal, fascia o hueso de cresta iliaca en posición intracraneal para llenar el espacio muerto entre el tejido y la duramadre, como primera capa, posteriormente se aplica pegamento de fibrina y al final se coloca el colgajo nasoseptal. El taponamiento nasal se recubre con un dedo de guante impregnado en un ungüento con antibiótico para evitar así la formación de adherencias.<sup>17</sup>

### PACIENTES Y MÉTODOS

Se realizó un estudio clínico epidemiológico, retrospectivo de serie de casos, con revisión de expedientes en pacientes pos operados de cierre endoscópico de FLCR nasal, en el servicio de otorrinolaringología del Hospital de Especialidades N° 2, en el Centro Médico Nacional del Noroeste,

que es un centro de referencia de tercer nivel. El estudio incluyó expedientes clínicos de enero de 2016 a enero de 2019. Se incluyeron a todos los pacientes mayores de 18 años con diagnóstico de FLCR de causa traumática, posquirúrgica o espontánea, y que no tenían manejo quirúrgico para la fistula. Se analizaron las variables clínicas y epidemiológicas, relacionadas a la FLCR.

### Análisis Estadísticos

Para el análisis descriptivo utilizamos medidas de tendencia central (media o mediana) y dispersión (desviación estándar o rangos) según la distribución de los datos; y para las variables categóricas utilizamos proporciones. Para el análisis bivariable utilizamos prueba de Chi<sup>2</sup> o exacta de Fisher para variables categóricas según su distribución. Se consideró estadísticamente significativa una  $p < 0.05$  a dos colas, y para los análisis se utilizó el programa estadístico SPSS versión 22.0 para Windows.

### RESULTADOS

De un total de 28 expedientes revisados en el periodo de estudio de enero 2016 a enero 2019, se incluyeron 20, 13(65%) sexo femenino y 7 (35%) masculinos (Figura 1), el media de la edad fue de 50.2 (26 - 67) años. Diecisiete pacientes tenían alguna comorbilidad relacionada y 3 no. Doce tenían hipertensión y diabetes; 4 atopia y 1 tenía tabaquismo activo. Con relación a la FLCR, la región etmoidal fue el sitio más frecuente de fistula en 13 (75%) pacientes (7 izquierdas, 6 derechas y 2 bilaterales), seguida de esfenoides con 4 y una frontoetmoidal (Figura 2).

Género de 20 Pacientes Operados por FLCR

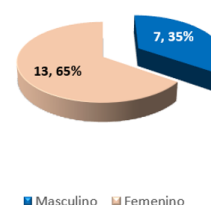
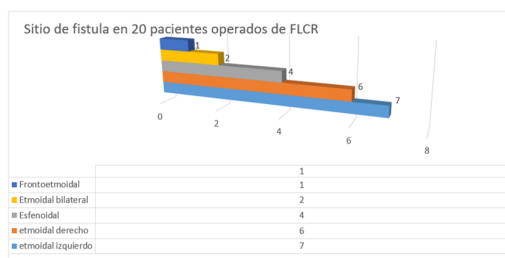


Fig. 1: Servicio de Otorrinolaringología, HE no2, IMSS, Cd Obregón Sonora.

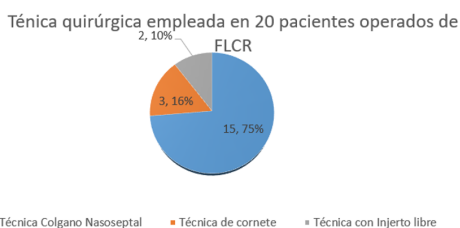
Todos los casos se abordaron por vía endoscópica: Se utilizó colgajo nasoseptal en 15 (75%) casos, colgajo de cornete en 3 e injerto libre en 2 (Figura 3). En 14 (70%) casos se empleó la fluoresceína intratecal para localización de fistula.

Once (55%) casos tenían comorbilidades como diabetes, hipertensión, asma y 9(45%) no tenían. Doce (60%) casos estaban asociados a origen iatrogénico posquirúrgico (Figura 4). Once (55%) pacientes presentaban obesidad y 9 (45%) no. No fue necesario evaluar la relación de éxito con obesidad debido a que las únicas 2 recurrencias sucedieron en pacientes sin obesidad.

En 14 (70%) de nuestros casos se realizó cisternotomografía y en 6(30%) solo tomografía. Cuatro (20%) tenían el

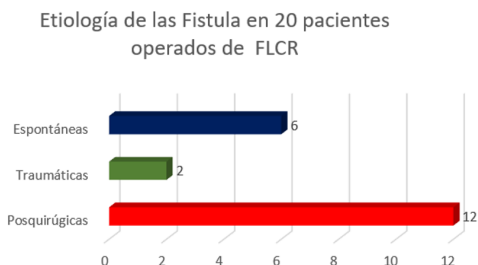


**Fig. 2:** Servicio de Otorrinolaringología, HE no2, IMSS, Cd Obregón Sonora.



**Fig. 3:** Servicio de Otorrinolaringología, HE no2, IMSS, Cd Obregón Sonora.

antecedentes de haber debutado con meningitis. En dieciocho (90%) casos se presentó cierre de la FLCR en la primera intervención quirúrgica; en los otros 2 fue necesaria una reintervención por recurrencia de la fistula. El 100% de nuestros casos estuvo libre de recurrencia en el periodo de seguimiento retrospectivo de 6 meses.



**Fig. 4:** Servicio de Otorrinolaringología, HE no2, IMSS, Cd Obregón Sonora.

Al emplear  $\chi^2$  para evaluar asociación entre éxito de cirugía y el uso de drenaje lumbar, no se encontró asociación significativa ( $p=0.891$ ), y al evaluar la relación de fistula de líquido y comorbilidades si se encontraron resultados de asociación significativos con valor  $\chi^2$  (4.2029;  $p=0.040$ ). No obstante, es importante considerar este resultado con cordura, ya que las características de la población de atención en tercer nivel, tiene ciertas peculiaridades, en las que implican estos factores de comorbilidad, al igual fue una selección por casos consecutivos y no aleatorizado.

## DISCUSIÓN

Nuestra serie presenta una tasa de éxito en la primera cirugía del 90%. Hegazy et al analizaron 14 estudios publicados entre 1990 y 1999. La tasa de éxito primario para estos estudios varió del 60 al 100%, con un promedio del

90%. En una revisión reciente, de 55 estudios publicados sobre el cierre de las fistulas de LCR, demostraron que la tasa de éxito global de la reparación fue alta (90% para las primarias y 97% para las reparaciones secundarias), con una baja tasa de complicaciones, inferior al 0,03%. Similar al índice de éxito de nuestros casos.<sup>18,19</sup>

La etiología más frecuente de las fístulas de LCR en nuestra serie fueron de origen posquirúrgico (60%), seguida por la espontánea (40%), y el sitio más frecuente fue el etmoides, seguido de esfenoides. En una revisión de la literatura de 55 trabajos que incluyeron 1.778 fístulas reparadas por vía endoscópica se comprobó que las fístulas se distribuyen en general por igual entre causas traumáticas (50.2%) y espontánea (49.8%).<sup>19</sup> En relación con nuestra técnica quirúrgica para la reparación, destaca el uso de la técnica overlay en el 100% los casos. La mucosa nasoseptal se utilizó en el 75% de los casos, del cornete medio o inferior como injerto en 15% e injertos libres en 10%. Hegazy et. al., en su metaanálisis de un total de 289 fístulas de LCR, muestran que ambas técnicas overlay o underlay, tienen resultado similar y que el injerto de mucosa es usada en el 50% de las reparaciones y la grasa en solo el 19%.<sup>18</sup>

Se utilizó la fluoresceína intratecal trans-quirúrgica en 14 (70%) de los casos con el fin de localizar el sitio de la fistula en todos los casos que se aplicó se pudo evidenciar la fistula. En nuestra serie no hubo ninguna complicación grave tras la administración intratecal de fluoresceína. En una encuesta realizada a rinólogos se averiguó que la dosis habitual de fluoresceína empleada oscilaba entre 0.5 y 1.0 ml, con una concentración al 10%, si bien otro estudio demuestra una buena eficacia con dosis tan baja como 0.1 ml al 10%.<sup>10</sup> es importante señalar, que realizar la dilución con agua destilada para una mayor velocidad de distribución al encéfalo. Normalmente con la inyección de fluoresceína no suele haber complicaciones, y cuando existen, van relacionadas a altas concentraciones administradas, o a una velocidad mayor a la recomendada. Es importante destacar que la aplicación intratecal de fluoresceína al 5% no está contemplada en su prospecto, por ello es importante solicitar el consentimiento informado al paciente explícitamente.<sup>20,21</sup> La utilización de fluoresceína intratecal (5%) como método de diagnóstico o su uso intraoperatorio para la localización del defecto y la comprobación del cierre de la fístula durante la cirugía ha sido de gran ayuda desde su introducción por Kirchner en 1961.<sup>22</sup>

Todos nuestros pacientes tenían una TC de senos paranasales de alta resolución. Consideramos que este examen radiológico, al detallar la estructura ósea, es básico para el diagnóstico y para la planificación del abordaje. Además, en ocasiones permite identificar el defecto óseo, asociado o no a ocupación por densidad de partes blandas en el seno afectado. La cisternografía por TC se considera el examen estándar de oro para la evaluación de la fístula de LCR.<sup>25</sup> En 14 (70%) de nuestros pacientes se les realizó cisternotomografía, los otros 6 (30%) casos, presentaron fistula transquirúrgicas y se resolvieron en el mismo acto. Reservamos la RMN para los casos en los que la TC indica gran ocupación de tejidos blan-

dos, como en el caso de un meningocele o encefalocele o cuando exista sospecha de una lesión expansiva.

En una revisión de 39 trabajos publicados en la literatura sobre la utilidad de algunos test como la beta-2 transferrina, demostró que son útiles para diagnosticar la presencia de LCR.<sup>23</sup> En nuestros hospitales no contamos con este recurso.

El uso del drenaje lumbar sigue siendo controvertido. En nuestra serie utilizamos el drenaje lumbar en el 70% de los casos, después de la cirugía de base de cráneo y como medida de disminución de la presión de LCR, lo que parece favorecer la fijación del injerto. Por otro lado, la colocación del drenaje lumbar es un acto quirúrgico ya realizado si se ha inyectado fluoresceína intratecal, pero su uso no está exento de riesgos, como cefalea, náuseas, meningitis o neumocéfalo.<sup>24,25</sup> El beneficio del drenaje lumbar no puede ser calculado a partir de los escasos datos proporcionados por los estudios consultados.<sup>19</sup>

### Limitaciones del Estudio

Al tratarse de un estudio retrospectivo sin selección aleatoria, debemos tomar con cierta reserva nuestros resultados, dada la poca frecuencia de esta entidad y el bajo registro de los mismos.

### Conclusiones

Nuestro estudio confirma que la cirugía endoscópica nasal es segura y eficaz en el cierre de las fístulas de LCR de cualquier defecto en la base de cráneo anterior. Los injertos de fascia overlay y mucoperiostio del septum, cornete medio o inferior colocados sobre la fascia o grasa consiguen la reparación de las fístulas y defectos de la base del cráneo. Los colgajos nasoseptales vascularizados son los más adecuados para la reconstrucción de grandes defectos. El uso de fluoresceína intratecal es seguro y de gran ayuda para localizar el sitio del defecto, enfatizamos la necesidad de realizar la dilución en agua destilada para dispersión rápida a un porcentaje de 5%. El uso de drenaje lumbar es controvertido. Nuestros resultados presentan limitaciones propias de los diseños retrospectivos, creemos necesario reclutar un mayor número de casos para obtener resultados con mayor veracidad.

### REFERENCIAS

- [1] Lobo Brian C., Baumanis Maraya, Nelson Rick F., Surgical Repair of Spontaneous Cerebrospinal Fluid (CSF) Leaks: A Systematic Review 2017. The Authors Laryngoscope Investigative Otolaryngology
- [2] Wilke T, Groth A, Mueller S, Pfannkuche M, Verheyen F, Linder R, et al. Incidence and prevalence of atrial fibrillation: an analysis based on 8.3 million patients. *Europace* 2012; 15: 486-93. <https://doi.org/10.1093/europace/eus333>.
- [3] Martín-Martín Carlos, Martínez-Capoccioni Gabriela, Serramito Ramon. Surgical challenge: endoscopic repair of cerebrospinal fluid leak. *BMC Research Notes* 2012, 5:459.
- [4] Presutti L., Mattioli F., Villari D. Transnasal endoscopic treatment of cerebrospinal fluid leak: 17 years' experience. *Acta Otorhinolaryngol Ital* 2009.
- [5] Nadaraja Garani S., Monfared Ashkan, Jackle Robert K. r., Spontaneous Cerebrospinal Fluid Leak through the Posterior Aspect of the Petrous Bone\_ *J Neurol Surg B* 2012;73:71-75.
- [6] Brunworth Joseph, Lin Tina, Keschner David B. Use of the Hadad-Bassagasteguy flap for repair of recurrent cerebrospinal fluid leak after prior transsphenoidal surgery. *Allergy Rhinol* 4:e155-e161, 2013.
- [7] Ji-Woong Oh, So-Hyun Kim, and Kum Whang Traumatic Cerebrospinal Fluid Leak: Diagnosis and Management. *Korean J Neurotrauma* 2017;13(2):63-6.
- [8] Roehm CE, SM marrón. Abordaje endoscópico unilateral para la reparación de la fuga de líquido cefalorraquídeo del seno frontal. *Base del cráneo* . 2011; 21 (3): 139-146. doi: 10.1055/s-0031-1275241.
- [9] Jagdeep Singh Virk, Behrad Elmiyeh, Hesham A. Saleh. Endoscopic Management of Cerebrospinal Fluid Rhinorrhea: The Charing Cross Experience. *J Neurol Surg B* 2013;74:61-67.
- [10] Castel Luis F. Manejo de fístulas de LCR de la lamela lateral de la lámina cribosa. *Rev. Otorrinolaringol. Cir. Cabeza Cuello* 2007; 67: 46-52.
- [11] Darouassi Youssef , Mliha Touati Mohamed, Chihani Mehdi, Spontaneous cerebrospinal fluid leak of the sphenoid sinus mimicking allergic rhinitis, and managed successfully by a ventriculoperitoneal shunt: a case report. *Darouassi et al. Journal of Medical Case Reports* (2016) 10:308.
- [12] Sanders Taylor Chris, Anaizi, Kosty Amjad, Jennifer. Sellar Reconstruction and Rates of Delayed Cerebrospinal Fluid Leak after Endoscopic Pituitary Surgery. *J Neurol Surg B* 2015;76:281-285.
- [13] Tomaszewska Magdalena, Brożek-Mądry Eliza, Krzeski Antoni. Spontaneous sphenoid sinus cerebrospinal fluid leak and meningoencephalocele – are they due to patent Sternberg's canal?. *Videosurgery Miniinv* 2015; 10 (2): 347-358.
- [14] Algin, , Hakyemez, , Gokalp, The contribution of 3D-CISS and contrast-enhanced MR cisternography in detecting cerebrospinal fluid leak in patients with rhinorrhoea. *The British Journal of Radiology*, 83 (2010), 225-232.
- [15] Cassie A. Ludwig, Parvir Aujla, Mario Moreno. Intracranial fat migration: A newly described complication of autologous fat repair of a cerebrospinal fluid leak following supracerebellar infratentorial approach *International Journal of Surgery Case Reports* 7 (2015) 1-5.
- [16] Pérez Mario A., Bialer Omer Y., Bruce Beau B., Primary Spontaneous Cerebrospinal Fluid Leaks and Idiopathic Intracranial Hypertension *J Neuroophthalmol.* 2013 December ; 33(4): 330-337.
- [17] Hadad G, Bassagasteguy L, Carrau RL, Mataza JC, Kassam A, Snyderman CH, et al. A novel reconstructive technique after endoscopic expanded endonasal approaches: Vascular pedicle nasoseptal flap. *Laryngoscope.* 2006;116:1882-1886.
- [18] Hegazy HM, Carrau RL, Snyderman CH, Kassam A, Zweig J. Transnasal endoscopic repair of cerebrospinal fluid rhinorrhea: A systematic review. *Laryngoscope.* 2000;110:1166-1172.

- [19] Psaltis AJ, Schlosser RJ, Banks CA, Yawn J, Soler ZM. A systematic review of the endoscopic repair of cerebrospinal fluid leaks. *Otolaryngol Head Neck Surg.* 2012;147:196-203.
- [20] Keerl R, Weber RK, Draf W, Wienke A, Schaefer SD. Use of sodium fluorescein solution for detection of cerebrospinal fluid fistulas: An analysis of 420 administrations and reported complications in Europe and the United States. *Laryngoscope.* 2004;114:266-272.
- [21] Placantonakis DG, Tabae A, Anand VK, Hiltzik D, Schwartz TH. Safety of low-dose intrathecal fluorescein in endoscopic cranial base surgery. *Neurosurgery.* 2007;61 3 Suppl:161-165.
- [22] Kirchner FR. Use of fluorescein for the diagnosis and localization of cerebrospinal fluid fistulas. *Surg Forum.* 1961;12:406-408.
- [23] Bachmann-Harildstad G. Diagnostic values of beta-2 transferrin and beta-trace protein as markers for cerebrospinal fluid fistula. *Rhinology.* 2008;46:82-85.
- [24] Kerr JT, Chu FW, Bayles SW. Cerebrospinal fluid rhinorrhea: Diagnosis and management. *Otolaryngol Clin N Am.* 2005;38: 597-611.
- [25] Vemuri NV, Karanam LS, Manchikanti V, Dandamudi S, Puvvada SK, Vemuri VK. Imaging review of cerebrospinal fluid leaks. *Indian J Radiol Imaging* 2017;27:441-6.



# Diversidad Histopatológica de Papilomas Rinosinusaes

## Artículo Original

Nadia Zavala-Contreras<sup>1</sup>, Juan Antonio Lugo-Machado<sup>2</sup>, José Aurelio Méndez-Cázares<sup>3</sup>, Rafael Hernández-Guevara<sup>4</sup>, Luis Gerardo Vargas-Cárdenas<sup>1</sup> y Óscar Said Rodríguez-Quintana<sup>1</sup>

<sup>1</sup> Médico residente en otorrinolaringología y cirugía de cabeza y cuello, Hospital de Especialidades N° 2 "Lic. Luis Donaldo Colosio Murrieta" IMSS, Ciudad Obregón, Sonora.

<sup>2</sup> Médico especialista en otorrinolaringología y cirugía de cabeza y cuello, Hospital de Especialidades N° 2 "Lic. Luis Donaldo Colosio Murrieta" IMSS, Ciudad Obregón, Sonora.

<sup>3</sup> Médico especialista en medicina familiar, maestro en educación, Centro de Investigación Educativa y Formación Docente, Delegación Estatal en Sonora.

<sup>4</sup> Médico especialista en anatomía patológica, Jefe del Servicio de Patología, Hospital Regional N° 1 IMSS, Ciudad Obregón, Sonora.

Fecha de recepción del manuscrito: 11/Noviembre/2019

Fecha de aceptación del manuscrito: 20/Enero/2020

Fecha de publicación: 31/Enero/2020

DOI: 10.5281/zenodo.3633787

**Resumen— Antecedentes.** Los papilomas rinosinusaes son neoplasias epiteliales benignas que se originan del epitelio respiratorio. En 1991, la OMS de la Salud los clasificó en 3 subtipos histopatológicos: exofítico, invertido y oncocítico. Los papilomas nasales, caracterizado por su capacidad de destrucción, a recidiva, predisposición para la displasia celular y malignización. **Objetivo.** Identificar las principales variedades histopatológicas de papilomas rinosinusaes en el servicio de otorrinolaringología del H.E. N° 2 "Luis Donaldo Colosio" IMSS, Noroeste. **Pacientes y Métodos.** Se realizó un estudio retrospectivo, revisamos los expedientes del 2013 al 2018. Analizamos variables clínicas e histológicas. Utilizamos la prueba exacta de Fisher para evaluar las variables categóricas dicotómicas, las variables cualitativas, nominales y ordinales, se interpretaron por medio del cálculo porcentaje, proporción, tasa o relación. Se utilizó el SPSS versión 22.0. **Resultados.** En el periodo de estudios se encontraron 68 pacientes, de los cuales 38 cumplieron con los criterios, la edad media 52.32 años, género masculino fueron 22(62%), la variedad histopatológica más frecuente fue el papiloma nasal invertido 28(80%), en el tiempo de evolución de la enfermedad  $\geq 4$  años fueron 22(62%) el lado izquierdo más común 19(54%), el manejo fue endoscópico en 28(80%); en 11(31%) presentaron algún grado de displasia, 9(25.7%) presentaron recurrencias. No se encontró asociación entre la recurrencia y la técnica quirúrgica  $P= 0.1715$ , si se encontró asociación entre algún grado de displasia y la recurrencia  $P=0.0299$ . **Conclusiones.** El papiloma nasal invertido es la variedad más frecuente, la edad en la quinta década de la vida y recurren más en los que presentan algún grado de displasia. **Rev Med Clin 2020;4(1):40-44**

**Palabras clave—**papiloma rinosinusal, diversidad histopatológicos, displasia, comorbilidades, recurrencia

### Abstract—Histopathological diversity of Rhinosinus Papillomas

**Background.** Rhinosinus papillomas are benign epithelial neoplasms that originate from the respiratory epithelium. In 1991, the WHO of Health classified them into 3 histopathological subtypes: exophytic, inverted and oncocytic. Nasal papillomas, characterized by their ability to destroy, recurrence, predisposition for cell dysplasia and malignization. **Objective.** To identify the main histopathological varieties of rhinosinus papillomas in the ENT otolaryngology service. N° 2 "Luis Donaldo Colosio" IMSS, Northwest. **Patients and Methods.** A retrospective study was conducted, we reviewed the files from 2013 to 2018. We analyzed clinical and histological variables. We used Fisher's exact test to evaluate the dichotomous categorical variables, the qualitative, nominal and ordinal variables, were interpreted by means of the percentage, proportion, rate or ratio calculation. SPSS version 22.0 was used **Results.** In the study period 68 patients were found, of which 38 met the criteria, the mean age 52.32 years, male gender were 22 (62%), the most frequent histopathological variety was inverted nasal papilloma 28 (80%), in the time of evolution of the disease  $\geq 4$  years were 22 (62%) the most common left side 19 (54%), the management was endoscopic in 28 (80%); in 11 (31%) they presented some degree of dysplasia, 9 (25.7%) presented recurrences. No association was found between recurrence and surgical technique  $P = 0.1715$ , if an association was found between some degree of dysplasia and recurrence  $P = 0.0299$ . **Conclusions.** Inverted nasal papilloma is the most frequent variety, the age in the fifth decade of life and they recur more in those with some degree of dysplasia. **Rev Med Clin 2020;4(1):40-44**

**Keywords—**rhinosinusal papilloma, histopathological diversity, dysplasia, comorbidity, recurrence

## INTRODUCCIÓN

Los papilomas rinosinuales son neoplasias epiteliales benignas que se originan del epitelio respiratorio ciliado que recubre la cavidad nasal y los senos paranasales; son raros, ya que representan del 0.4 al 4.7% de los tumores sinonasales. Aunque benignos, los papilomas rinosinuales suelen crecer sin control y destruir a su paso estructuras óseas, tales como paredes de los senos maxilares, piso de la órbita, tabique nasal, que son complicaciones funcionales y estéticas graves. Además, frecuentemente presentan recurrencias que algunas veces son múltiples y tienen tendencia a malignizarse.<sup>1</sup> Estos tumores aparecen a cualquier edad de la vida, con mayor incidencia en varones (2-5 varones: 1 mujer) y principalmente afecta una fosa nasal. En 1991, la Organización Mundial de la Salud papilomas nasosinuales clasificados en tres diferentes subtipos histopatológico: exofítico, invertido y oncocítico.<sup>2</sup>

En México, son pocos los estudios sobre prevalencia de tumoraciones de nariz y senos paranasal. En el estudio del Rangel y cols.,<sup>30</sup> fueron más frecuentes las neoplasias malignas 247 (64.7%) que las benignas 85 (34.4%) y se encontraron neoplasias benignas 30 nasofibroangiomatosas y el papiloma nasal en 23, se encontraron la coexistiendo con carcinoma epidermoide en dos pacientes (0.8%) que correspondían a papiloma nasal invertido en los dos casos. Esto tal vez se deba a que el estudio se realizó en un hospital de tercer nivel, mientras que es probable que la mayoría de las tumoraciones benignas se resuelva en centros de segundo nivel.

Los papilomas fungiformes e invertidos están tapizados por epitelios escamoso, respiratorio, o transicional, y son los más frecuentes. La variedad más rara es el oncocítico de células cilíndricas, que también ha sido denominado papiloma schneideriano oncocítico, está tapizado por células columnares altas en monocapa sobre la membrana basal, con citoplasmas eosinófilicos.<sup>3</sup> El cuadro clínico cursa con obstrucción nasal, epistaxis y rinorrea.

La etiología de estos tumores no se conoce. Los resultados de algunos estudios recientes sugieren que los papilomas invertidos tienen origen viral, ya que se ha demostrado, mediante hibridación in situ y reacción de polimerasa en cadena, la presencia del genoma de virus del papiloma humano, particularmente del 6, 11, 16, 18 y 57 en las células de papilomas invertidos.<sup>4</sup> Mac Donald encontró ADN del virus de Epstein-Barr hasta en el 65% de los casos de papilomas invertidos, lo que sugiere que este virus también puede estar involucrado en su patogenia.<sup>5</sup>

El mecanismo por el cual se desarrolla un carcinoma escamoso sobre un papiloma nasosinusal se desconoce, se han relacionado con diversos factores etiológicos como infecciones, inflamación, alergia, y tabaquismo.<sup>6</sup>

Entre todos ellos, las infecciones virales por HPV parecen estar implicadas en la génesis del cáncer mediante la interacción del virus con la proteína p53 del huésped. Por este motivo, la detección clínica de p53 y HPV resulta una herramienta útil como marcador del potencial de malignización de los papilomas rinosinuales.<sup>7</sup>

El tratamiento de los papilomas rinosinuales ha cambiado a lo largo de los años, aunque se basa en la premisa de la resección quirúrgica completa del tumor para evitar una recidiva.<sup>8</sup> Clásicamente se ha recomendado para el control de la enfermedad un abordaje amplio con técnicas abiertas, etmoidectomías externas y maxilectomías mediales, en las que se podría extirpar ampliamente el tumor y la mucosa de la fosa afectada.<sup>9</sup> En los últimos años son numerosos los autores que consideran el abordaje endoscópico como una opción en el tratamiento de estas lesiones, sobre todo las limitadas a fosa nasal, etmoides, pared nasal lateral y seno maxilar, reservando las técnicas abiertas para casos seleccionados en los que hay una extensión del papiloma fuera de los márgenes nasosinuales o en los papilomas malignizados.<sup>9</sup>

Los focos microscópicos de papiloma residual se pueden ocultar dentro del hueso en el sitio de fijación. Por lo tanto, perforar el hueso en el lugar de unión puede reducir aún más el riesgo de recurrencia.<sup>10</sup> Las prácticas típicamente se aplican a papilomas invertidos y tipos oncocíticos, que parecen comportarse de manera similar en términos de destrucción local y transformación maligna, respetando el tipo exofítico.<sup>11</sup> La radioterapia generalmente no se recomienda para el tratamiento de los papilomas nasosinuales a menos que estén asociados con malignidad.<sup>12</sup> La recurrencia después de la resección quirúrgica varía ampliamente en la literatura y generalmente sugiere una resección incompleta. Del 5 al 60% de los casos de papiloma invertido puede recurrir y el 25-35% de los casos de papilomas oncocíticos pueden recurrir dentro de los 5 años de resección.<sup>13</sup> Aunque es mucho menos común, pueden ocurrir recurrencias con papilomas exofíticos en hasta 22%. La mayoría de las recurrencias usualmente ocurre dentro de los primeros 3 años, aunque las recurrencias 10 años después de la operación han sido reportadas. Seguimiento a largo plazo se recomienda dado que las recurrencias pueden ocurrir después periodos prolongados de tiempo.

La transformación de los papilomas sinonasales en neoplasias malignas se ha descrito en la Papiloma Invertido y en los papilomas oncocíticos, pero no en los papilomas exofíticos.<sup>14</sup> Del 5 al 15% de los casos de papiloma invertido, se pueden asociar con malignidad y del 4 al 17% de los casos de papilomas oncocíticos se han asociado con malignidad. La neoplasia maligna predominante asociada con la Papiloma Invertido y los papilomas oncocíticos es el carcinoma de células escamosas, aunque también se ha informado carcinoma verrugoso y adenocarcinoma con el Papiloma Invertido. En contraste, el carcinoma mucoepidermoide, el carcinoma epidermoide y los carcinomas sinonasales indiferenciados se han observado en el papiloma oncocítico, El examen histopatológico es necesario para diferenciar cada uno de estos papilomas.<sup>15</sup>

Histológicamente, el papiloma invertido muestra un crecimiento marcadamente grueso invertido o endofítico de las células de transición no queratinizadas. El grueso epitelio sufre una maduración escamosa y se invierte en el estroma con una membrana basal distinta que separa el epitelio del estroma del tejido conectivo subyacente.<sup>16</sup>

En contraste, los papilomas oncocíticos aparecen como tejido papilar rosado suave y carnoso. En la evaluación histológica, estos papilomas exhiben patrones tanto exofíticos como endofíticos y tienen varias capas de células columnares (cilíndricas) pseudoestratificadas con pequeños núcleos redondos oscuros y uniformes, citoplasma eosinófilo y componente epidermoide mínimo.

Los papilomas exofíticos aparecen en su mayor parte como proliferación papilar verrugosa grisácea, exofítica, con forma de hongo, que surgen clásicamente del tabique nasal anterior unido a la mucosa subyacente por un tallo estrecho. Histológicamente, los papilomas exofíticos tienen una composición celular como IP con ramificaciones, proliferaciones exofíticas con un núcleo fibrovascular revestido por un epitelio escamoso estratificado bien diferenciado.<sup>16,17</sup>

El tratamiento de todos los papilomas incluye la resección quirúrgica completa, sin embargo, en la práctica, la factibilidad de lograr esto depende de la extensión de la enfermedad, la tecnología disponible y la comodidad y habilidad del cirujano.

El sitio de inserción del tumor es crucial para identificar y asegurar una resección completa, lo que implica la extirpación completa de la mucosa y el mucoperiosteum afectados, ya que se cree que las resecciones incompletas o limitadas son la principal causa de recurrencia.<sup>18</sup>

Las tasas de transformación carcinomatosa sincrónica y metacrónica de papiloma invertido son 7.1 y 3.6 por ciento, respectivamente y 11 % en papilomas invertidos recurrentes.<sup>19</sup>

La radioterapia generalmente no se recomienda para el tratamiento de los papilomas sinonasales a menos que se asocie con neoplasias malignas, aunque algunos informes sugieren el uso de la radioterapia para los papilomas o papilomas localmente avanzados con recidivas múltiples.<sup>20</sup>

## PACIENTES Y MÉTODOS

Nuestro estudio fue retrospectiva de una serie de casos atendidos en el servicio de Otorrinolaringología del Hospital de Especialidades N° 2, del Instituto Mexicano del Seguro Social en un periodo de estudio del 01 de enero 2013 al 31 de enero 2018, con el diagnóstico de papiloma rinosinusal, que cumplieron los criterios de selección, el tipo de muestreo fue no probabilístico, por una serie consecutiva de casos, se seleccionó las unidades de estudio que se encontraron disponibles en el momento de la recolección de datos, que correspondieron a los pacientes con diagnóstico histopatológico de papiloma rinosinusal, El tipo de tratamiento

quirúrgico se dividió en dos grupos: los pacientes sometidos a tratamientos combinado, tales como la rinotomía lateral con o sin maxilectomía media, abordaje de desguante facial, craneotomías y Caldwell Luc con endoscopia asistida. El otro grupo fue el de pacientes sometidos a procedimientos cerrados, como la cirugía endoscópica nasal con maxilectomía media con o sin cirugía del seno frontal como draf I al III.

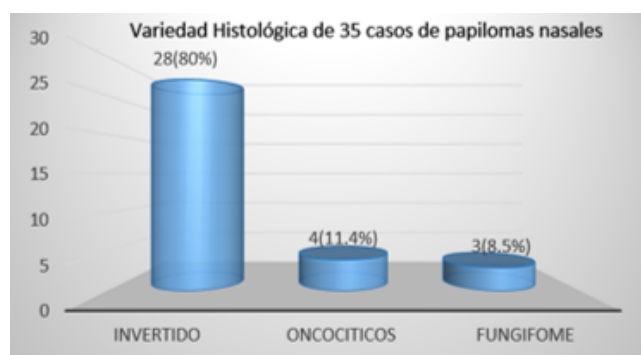
## Análisis Estadísticos

En el análisis estadístico se empleó estadística descriptiva con frecuencias y porcentajes para las variables cualitativas, para las numéricas medidas de tendencia central como media y mediana según la distribución de los resultados. Se utilizó análisis con  $\chi^2$  de Pearson para variables categóricas, como relación entre la displasia y la recurrencia o la técnica quirúrgica y la recurrencia, considerando un valor de  $p < 0.05$  como significativo. Una vez autorizado el protocolo de investigación por el comité de bioética de nuestro hospital con **folio de registro R-2019-2602-032**, se procedió a la revisión de la base de datos del departamento de estadísticas en el archivo de la unidad durante el periodo estudio establecido, se seleccionaron aquellos pacientes con diagnóstico histopatológico de papiloma rinosinusal que cumplieron con los criterios de inclusión. Se capturaron con el instrumento de recolección de datos, se pasaron a una base en Excel y finalmente se empleó SPSS versión 22.0 para Windows para su análisis.

## RESULTADOS

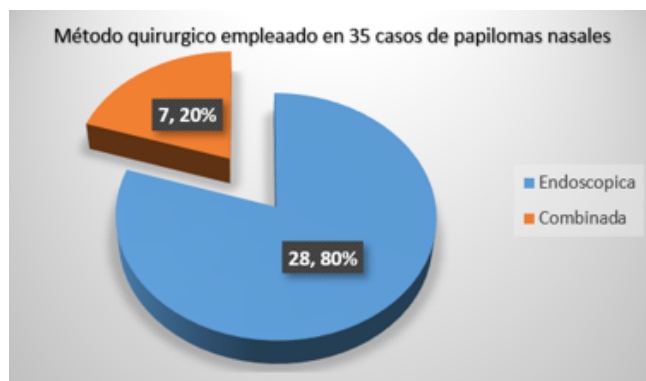
En el periodo de estudios se encontraron 68 pacientes con diagnóstico de tumor nasal, de los cuales 38 cumplieron con los criterios de selección. La edad promedio fue de 52.32 años (intervalo de 25 a 86 años), de género masculino 22 (62%) y 13 (37%) femenino.

La variedad histopatológica más común, el papiloma nasal invertido 28(80%), oncocítico 4(11%) y fungiforme 3(8.5%) (Figura 1).



**Fig. 1:** Servicio de Otorrinolaringología, HE no2, IMSS, Cd Obregón Sonora.

El tiempo de evolución de la enfermedad mayor a 4 años se presentó en 22 (62%), en tanto que la evolución <4 años en el 13 (37%); siendo el lado izquierdo el más afectado en 19 (54%), y en 15 (43%) pacientes el lado derecho. Se presentó de forma bilateral solo en 1 (3%) paciente.

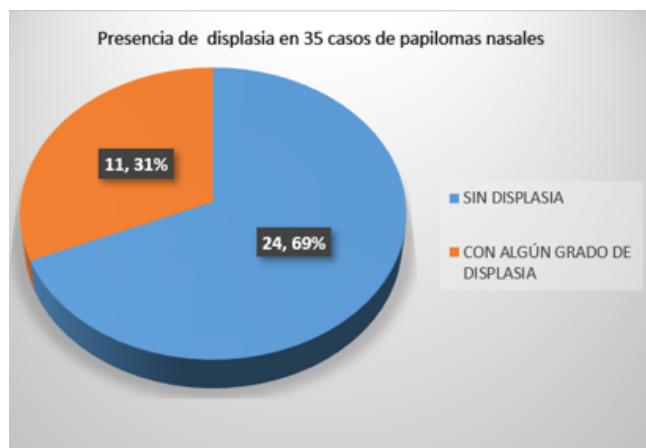


**Fig. 2:** Servicio de Otorrinolaringología, HE no2, IMSS, Cd Obregón Sonora.

El manejo quirúrgico fue endoscópico en 28 (80%) pacientes, y combinado en 7 (20%) (Figura 2). En 11 (31%) pacientes se presentó algún grado de displasia y en 24 (69%) no se presentó (Figura 3).

Las comorbilidades más frecuentes fueron la diabetes mellitus e hipertensión arterial.

En nuestra serie de casos, se presentaron 9 (25.7%) casos de recurrencia tumoral en el periodo de seguimiento de 5 años. No existió asociación entre recurrencia y técnica quirúrgica utilizada en los pacientes (NS), sin embargo, encontramos asociación entre el grado de displasia y la recurrencia ( $p=0.029$ , prueba exacta de Fisher).



**Fig. 3:** Servicio de Otorrinolaringología, HE no2, IMSS, Cd Obregón Sonora.

## DISCUSIÓN

Los papilomas sinonasales representan el 0.5-4% de todos los tumores nasales. Los papilomas invertidos y exofíticos son los subtipos más comúnmente diagnosticados, los papilomas oncocíticos son el tipo más raro, que se encuentra solo en el 3-5% de todos los papilomas. En nuestro estudio encontramos resultados similares.

El género más afectado es el sexo masculino, entre la cuarta y sexta década de la vida, similar a lo hallado por algunos

autores en México y en el Mundo.<sup>17,20-23</sup>

La transformación de los papilomas sinonasales en neoplasias malignas se ha descrito en los papilomas invertidos y oncocíticos, pero no en los papilomas exofíticos. Entre el 5% y el 15% de los casos de papiloma invertido pueden asociarse con malignidad y entre el 4% y el 17% de los casos de papilomas oncocíticos se han asociado con malignidad.<sup>14,17,21,24-26</sup> En nuestra serie tuvimos 11 (31.4%) casos de displasia en 35 paciente todos invertidos, sin encontrar algún caso con carcinoma diagnosticado por estudio histopatológico. La etiología del desarrollo del carcinoma es controvertida, con teorías que atribuyen la transformación maligna a HPV-16 y -18. Algunos sugieren que la infección con el VPH puede ocurrir temprano en el proceso de tumorigénesis con varios otros factores necesarios para transformar el papiloma invertido benigna en displasia o malignidad.<sup>16</sup> En nuestra serie no se determinamos de forma rutinaria, el tipo de virus por los altos costos que se requiere para la misma.

El pronóstico y la tasa de recurrencia del papiloma invertido con displasia celular concomitante no están bien delineados. Vorasubin N. y cols. en 92 pacientes en describe cinco casos que tenían displasia celular coexistente (4.7%), cuatro de ellos tenían displasia severa y uno tenía displasia leve a moderada.<sup>15</sup> En nuestra serie tuvimos 11 (31.4%) casos de displasia en 35 pacientes. Los pacientes con displasia presentaron una recurrencia significativamente más alta que los pacientes sin displasia con una  $P=0.01747$ , similar a lo reportado por diferentes autores.<sup>27</sup> La investigación histopatológica de las muestras los papilomas nasales, siempre debe tener en cuenta la presencia de displasia y su gravedad. Se necesita más investigación sobre el comportamiento clínico de los papilomas nasales con displasia.<sup>27</sup>

La recurrencia después de la resección quirúrgica varía ampliamente en la literatura y generalmente sugiere resección incompleta. Entre el 5 y el 60% de los casos de papilomas invertidos pueden reaparecer, y entre el 25 y el 35% de los casos de papilomas oncocíticos pueden reaparecer dentro de los 5 años de la resección. Aunque son mucho menos comunes, pueden ocurrir recurrencias con papilomas exofíticos hasta en un 22%. En nuestros casos presentamos una recurrencia del 25% a 5 años, similar a los hallazgos de la literatura internacional.<sup>24,25,28,29</sup>

## Limitaciones del Estudio

Al tratarse de un estudio retrospectivo sin selección aleatoria, debemos tomar con cierta reserva nuestros resultados, dada la poca frecuencia de esta entidad y el bajo registro de los mismos.

## Conclusiones

Los papilomas invertidos es la variedad histológica más común en nuestro hospital, seguido de la variedad oncocítica y fungiforme respectivamente. El género más afectado es el sexo masculino, entre la cuarta y sexta década de la vida, en nuestra serie presenta resultados muy similares a los reportados por diferentes autores a nivel nacional e internacional.

Proponemos reclutar un mayor número de casos, así mismo incluir variables como los hallazgos de estudios de imagen y quirúrgicos. Tenemos un número significativo de casos con algún grado de displasia, consideramos necesario que se genere un consenso para establecer un mejor manejo en estos casos, diferente al solo tratamiento expectante.

## REFERENCIAS

- [1] Nopawan D, Darshni M, Schneiderian papillomas: Comparative review of exophytic, oncocytic, and inverted types Schneiderian papillomas: Comparative review of exophytic, oncocytic, and inverted types. *American Journal of Rhinology Allergy*. 2013; 27: 287-292.
- [2] Matthew R, Brandwein M. Sinonasal Papillomas: Clinicopathologic Review of 40 Patients With Inverted and Oncocytic Schneiderian Papillomas. *Laryngoscope*. 2002; 112: 1372-1377.
- [3] Aaron C, Anna H. Papilomas invertidos nasosinusales. Revisión de 10 años. *rev esp cir oral maxilofac*. 2011; 33: 138-141.
- [4] Leire A, Leire E. Displasia y carcinoma en papilomas schneiderianos nasosinusales. *Revista Española de Patología*. 2005;38:79-82.
- [5] Zhao L, Chun W, Histopathological Features of Sinonasal Inverted Papillomas in Chinese Patients. *Laryngoscope* .2016; 126:141-147.
- [6] Singh G, Arora R, Kumar S, Kumar D. Sinonasal Inverted Papilloma: Risk Factors for Local Recurrence After Surgical Resection. *Annals of Otolaryngology Rhinology Laryngology* 2017; 126: 498-504.
- [7] Quentin L, Laccourreye O. Tratamiento combinado del papiloma nasosinusal avanzado, con resección endoscópica y técnicas emergentes de radioterapia. *The Journal of Laryngology Otolaryngology*. 2017; 126: 498-501.
- [8] Lazos M, Sandoval V. Papilomas schneiderianos rinosinusales. Estudio clinicopatológico de 29 casos. *Rev Med Hosp Gen Mex* 2004; 67: 22-28.
- [9] Romano F, Goto E. Nasal contact endoscopy for the in vivo diagnosis of inverted schneiderian papilloma and unilateral inflammatory nasal polyps. *Am J Rhinol*. 2007;21:137-44.
- [10] Buchwald C, Franzmann. Sinonasal papillomas: A report of 82 cases in Copenhagen County, including a longitudinal epidemiological and clinical study. *Laryngoscope*. 1995;105:72-79.
- [11] Yoon JH, Kim CH. Treatment outcomes of primary and recurrent inverted papilloma: an analysis of 96 cases. *J Laryngol Otol* 2002;116: 699-702.
- [12] Kim YM, Kim HS, Park JY. External vs endoscopic approach for inverted papilloma of the sino-nasal cavities: a retrospective study of 136 cases. *Acta Otolaryngol*. 2008, 128(8):909-914.
- [13] Gaffey MJ, Frierson HF, Weiss LM, Barber CM, Baber GB, Stoler MH. Human papillomavirus and Epstein-Barr virus in sinonasal Schneiderian papillomas. An in situ hybridation and polymerase chain reaction study. *Am J Clin Pathol* 1996; 106: 475-82.
- [14] Batsakis J, Suarez P. Schneiderian papillomas and carcinomas: A review. *Adv Anat Pathol* 2001, 8:53-64.
- [15] Vorasubin, N., Vira, D., Suh, JD, Bhuta, S., y Wang, MB, Papilomas Schneiderianos: revisión comparativa de tipos exofíticos, oncocíticos e invertidos. *Revista estadounidense de rinoología y alergología*, 2013, 27 (4), 287-92.
- [16] Anari S, Carrie S. Sinonasal inverted papilloma: Narrative review. *J Laryngol Otol* 2010, 124:705-715.
- [17] Perez-Ordoñez B. Hamartomas, papillomas and adenocarcinomas of the sinonasal tract and nasopharynx. *J Clin Pathol* 2009, 62:1085-1095.
- [18] Lund VJ, Stammberger H, Nicolai P, et al. European position paper on endoscopic management of tumours of the nose, paranasal sinuses and skull base. *Rhinol Suppl* 2010, 22:1-143.
- [19] Lawson W, Ho BT, Shaari CM, Biller HF. Inverted papilloma: A report of 112 cases. *Laryngoscope* 1995, 105:282-288.
- [20] Hernández Blanco RH, Desentis Vargas E., Vargas Aguayo A. análisis de la recurrencia postquirúrgica del papiloma nasal invertido, *Revistas Anales de Otorrinolaringología Mexicana* Año 2005, No. 3
- [21] Cheng T-Y, Ueng S-H, Chen Y-L, et al. Oncocytic Schneiderian papilloma found in a recurrent chronic paranasal sinusitis. *Chang Gung Med J* 2006, 29:336-341.
- [22] Bawa R, Allen GC, Ramadan HH. Cylindrical cell papilloma of the nasal septum. *Ear Nose Throat J* 1995,74:179-181.
- [23] Barnes L, Bedetti C. Oncocytic Schneiderian papilloma: A reappraisal of cylindrical cell papilloma of the sinonasal tract. *Hum Pathol* 1984. 15:344-351.
- [24] Chrysovergis A, Paschalidis J, Michaels L, Bibas A. Nasopharyngeal cylindrical cell papilloma. *J Laryngol Otol* 2011,125:86-88.
- [25] Kaufman MR, Brandwein MS, Lawson W. Sinonasal papillomas: Clinicopathologic review of 40 patients with inverted and oncocytic Schneiderian papillomas. *Laryngoscope* 2002, 112:1372-1377.
- [26] Wood JW, Casiano RR. Inverted papillomas and benign non-neoplastic lesions of the nasal cavity. *Am J Rhinol Allergy* 2012,26:157-163.
- [27] Safadi A., Yafit D., Abu-Ghane Sara Ungar Omer, Wengier Ant, Abergel Avraham, Fliss Dan, Koren Ilan, The clinical behavior of sinonasal inverted papilloma with cellular dysplasia: case series and review of the literatura, *Eur Arch Otorhinolaryngol* 2017 274:3375-3382.
- [28] Mirza S, Bradley PJ, Acharya A, et al. Sinonasal inverted papillomas: Recurrence, and synchronous and metachronous malignancy. *J Laryngol Otol* 2007;121. pp857-864.
- [29] Lazos Ochoa M., Sandoval Villicaña G., Arroyo-Valerio A. Flores Hernández L., Martínez Consuegra N. Papilomas schneiderianos rinosinusales. Estudio clinicopatológico de 29 casos *Revista medica del hospital general de mexico, s.s. vol. 67, núm. 1 ene.-mar. 2004 pp 22 - 28.*
- [30] Rangel-Hernández Marisol y Ordóñez-García Rafael, Prevalencia de tumoraciones de nariz y senos paranasales en el Centro Médico Nacional "20 de Noviembre" de enero de 1994 a diciembre de 2002, *AN ORL MEX.*, 2005, Vol. 50, No. 1.

# Amiloidosis Traqueobronquial en Paciente con EPOC de Difícil Control

## Caso Clínico

Andrea Esteve<sup>1</sup>, Rubén Lera<sup>2</sup>, Mario Legarda-Campo<sup>3</sup>, Javier De la Rubia<sup>4</sup>, Ignacio Vázquez<sup>5</sup> y Juan José Alegre<sup>6</sup>

<sup>1</sup> Residente de tercer año de neumología, H.U. Dr. Peset, Valencia.

<sup>2</sup> Adjunto de neumología del H.U. Dr. Peset, Valencia.

<sup>3</sup> Residente de cuarto año de hematología, H.U. Dr. Peset, Valencia.

<sup>4</sup> Jefe del servicio de hematología, H.U. Dr. Peset, Valencia.

<sup>5</sup> Residente de primer año de reumatología, H.U. Dr. Peset, Valencia.

<sup>6</sup> Jefe del servicio de reumatología, H.U. Dr. Peset, Valencia.

**Fecha de recepción del manuscrito:** 06/Agosto/2019

**Fecha de aceptación del manuscrito:** 16/Octubre/2019

**Fecha de publicación:** 31/Enero/2020

**DOI:** 10.5281/zenodo.3633908

---

**Resumen— Antecedentes.** La amiloidosis es una enfermedad producida por el depósito anómalo de material amiloide. Dependiendo de la distribución de dicho material se distinguen formas sistémicas o localizadas. Entre las amiloidosis sistémicas se describen diferentes formas de afectación pulmonar, que se deben tener en cuenta en el diagnóstico diferencial de los pacientes con semiología respiratoria. **Caso Clínico.** Presentamos un caso de amiloidosis primaria (AL) localizada traqueobronquial, que plantea el diagnóstico diferencial entre EPOC de difícil control y policondritis recidivante. El diagnóstico definitivo de amiloidosis primaria se obtuvo mediante broncoscopia y toma de biopsias. Se realizó un tratamiento local con crioterapia de la paciente para mejorar la sintomatología. Se acordó un manejo multidisciplinar junto con hematología. **Discusión.** En los pacientes con diagnóstico de EPOC que presentan evolución tórpida a pesar de tratamiento se debe reevaluar el diagnóstico o valorar diagnósticos alternativos. Las amiloidosis pulmonares son una etiología poco frecuente que cursan con clínica similar a la de las enfermedades obstructivas de la vía aérea y que deben tenerse en consideración a la hora de realizar un diagnóstico diferencial. Concretamente, en la amiloidosis traqueobronquial localizada, el tratamiento dependerá de la sintomatología del paciente. **Rev Med Clin 2020;4(1):45-47**

**Palabras clave—**EPOC, Amiloidosis Traqueobronquial, Policondritis Recidivante

---

### **Abstract—Traqueobronchial Amyloidosis in Patient with Difficult COPD Control**

**Background.** Amyloidosis is a disorder caused by misfolding of autologous protein. Depending on the distribution of amyloid protein, systemic or localized forms are distinguished. Among systemic amyloidosis, there are different forms of pulmonary involvement, which must be taken into account in the differential diagnosis of patients with respiratory semiology. **Case Report.** We propose a case of tracheobronchial localized primary amyloidosis (AL), which raises the differential diagnosis between difficult COPD control COPD and relapsing polychondritis. The definitive diagnosis of primary amyloidosis was obtained by bronchoscopy and biopsies. A local treatment was performed with cryotherapy to improve the symptomatology of the patient. A multidisciplinary management was agreed along with hematology. **Discussion.** In patients with COPD diagnosis who have a torpid course despite treatment, the diagnosis must be re-evaluated or alternative diagnoses considered. Pulmonary amyloidosis is an uncommon etiology that presents clinical signs similar to obstructive airway diseases and that should be taken into consideration when making a differential diagnosis. Specifically, in localized tracheobronchial amyloidosis, treatment will depend on the patient's symptoms. **Rev Med Clin 2020;4(1):45-47**

**Keywords—**COPD, Tracheobronchial Amyloidosis, Relapsing Polychondritis

---

## INTRODUCCIÓN

La amiloidosis es una enfermedad producida por el depósito anómalo de material amiloide.<sup>1</sup> Dependiendo de la distribución de dicho material se distinguen formas sistémicas (afectan a más de un órgano) o localizadas (afectan a un único órgano). Asimismo, puede existir enfermedad primaria (AL), secundaria o senil. Entre las amiloidosis sistémicas se describen diferentes formas de afectación pulmonar: nodular, afectación difusa alveolo-septal y traqueobronquial.<sup>2</sup> Presentamos un caso de amiloidosis primaria (AL) localizada traqueobronquial.

## CASO CLÍNICO

Mujer de 64 años, ex-fumadora desde hacía 1 año con Índice de Exposición Tabáquica de 11a/p, con antecedentes de múltiples ingresos en el último año por infecciones respiratorias y una disnea de base al andar 100 metros (MRC 3/4). En seguimiento en consultas externas de Neumología por EPOC con patrón obstructivo moderado y test broncodilatador negativo (FEV1 52%), la paciente ingresa a cargo de Neumología con sospecha de exacerbación de EPOC por aumento de su disnea basal en las últimas semanas hasta hacerse de reposo, asociando aumento de tos con expectoración verdosa.

A pesar del tratamiento con antibioterapia, broncodilatadores y glucocorticoides sistémicos presenta una evolución tórpida por lo que se realiza un TC de tórax en el que se objetiva un engrosamiento difuso de la pared traqueal a excepción de la porción posterior membranosa, hallazgo que se extiende a bronquios principales y segmentarios con calcificaciones en sus paredes, lo que condiciona una estenosis de la luz traqueobronquial, estos hallazgos se consideraron sugestivos de una policondritis recidivante.

Valorada por Reumatología, se inició tratamiento con ciclosporina y prednisona a dosis de 60 mg/día con mejoría clínica parcial. La paciente reconocía episodios de estridor coincidentes con diferentes exacerbaciones de su disnea, pero negaba episodios de inflamación del cartílago nasal o auricular, artritis, afección ocular, hipoacusia o tromboflebitis. Tampoco tenía historia de enfermedades sistémicas. Se solicitó PET-TC que no identificaba focos de hipercaptación cartilaginosos ni en vasos sanguíneos sugestivos de enfermedad inflamatoria. Se realizó broncoscopia (Figura 1) que detectó áreas de mucosa engrosada y friable, con aspecto infiltrativo nodular indeterminado que estenosaba parcialmente la entrada a los bronquios del LSD, LSI y LII. Se obtuvieron biopsias traqueales y del árbol bronquial izquierdo y se realizó crioterapia para disminuir la estenosis en la entrada de los bronquios principales. Se remitieron las muestras a anatomía patológica donde se observó un depósito masivo de sustancia amiloide tipo AL ( $\kappa$ ). El patrón de fijación sugería depósito de larga evolución compatible con amiloidosis.

**Datos de contacto:** Andrea Esteve, C/Jeronima Galés 44 Pta 2 CP 46017, Valencia, España., Tel: 628818498, andriesteve@msn.com

Se completó el estudio con la realización de un ecocardiograma que no mostró alteraciones en el grosor de las paredes cardíacas, ni en el diámetro o contractibilidad de las mismas. Tampoco se objetivó derrame pericárdico. En el estudio de proteínas no se detectó componente monoclonal ni alteración en las cadenas libres en sangre ni en orina. En el aspirado y biopsia de médula ósea no se encontraron células plasmáticas atípicas y la tinción de rojo Congo fue, también, negativa para amiloidosis.

Con estos datos se llegó al diagnóstico de amiloidosis traqueobronquial localizada tipo AL. Como tratamiento se realizó crioterapia localizada y por parte de hematología se decidió manejo expectante considerando que ante la ausencia de afectación sistémica no se beneficiaría de quimioterapia.

## DISCUSIÓN

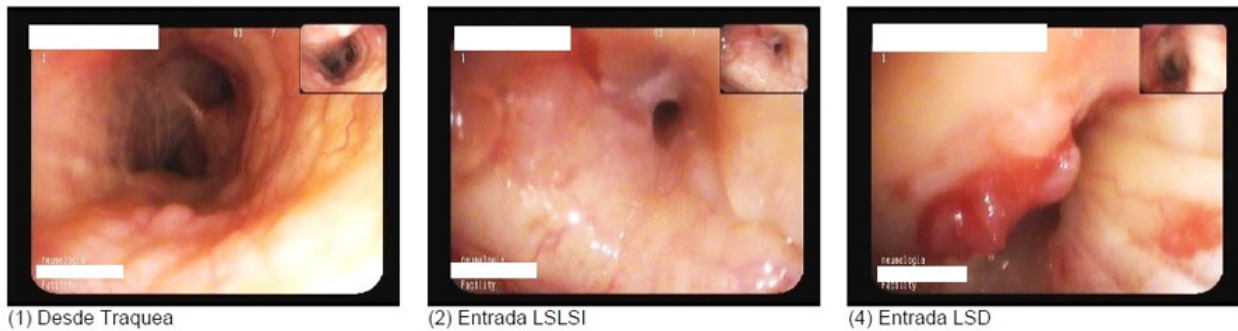
La amiloidosis son enfermedades causadas por agregación de proteínas autólogas que se depositan en los tejidos en forma de fibrillas.<sup>2</sup> La afectación es variable y puede existir enfermedad primaria, secundaria o senil. Asimismo la enfermedad puede ser sistémica o localizada en un órgano o tejido.<sup>3</sup> En la AL la proteína depositada es una porción de las cadenas ligeras de las inmunoglobulinas producidas por una proliferación clonal de células plasmáticas.

Aunque puede afectar a cualquier órgano, los más frecuentemente afectados son riñones (50%), corazón (40-50%) y nervios periféricos (25%).<sup>4</sup>

La afectación del pulmón es relativamente común dentro de las amiloidosis pero raramente sintomática.<sup>2</sup> Las enfermedades pulmonares que son causantes de inflamación crónica (por ejemplo bronquiectasias o fibrosis quística) se han visto relacionadas con amiloidosis AA.<sup>2</sup> Los depósitos de amiloide pueden dirigirse directamente al pulmón y al tracto respiratorio y dar lugar a formas localizadas. Dentro de las formas de amiloidosis descritas en el pulmón la afectación traqueobronquial es la más frecuente.<sup>5</sup>

La amiloidosis traqueobronquial se presenta como placas multifocales submucosas que no suele asociar proliferación clonal linfoplasmocitaria o mieloma múltiple. La mayoría de los casos corresponden a amiloidosis AL siendo el 10% de las amiloidosis localizadas, en series grandes de pacientes la progresión a amiloidosis sistémica es rara o inexistente.<sup>5,6</sup>

La amiloidosis traqueobronquial suele aparecer en la 5ª o 6ª décadas de la vida sin diferencias en la distribución por sexos.<sup>2</sup> Clínicamente se manifiesta con disnea (secundaria a la obstrucción bronquial), tos, sibilancias, estridor y en ocasiones hemoptisis.<sup>3</sup> En las imágenes de TC se objetiva engrosamiento de las paredes traqueobronquiales pudiendo existir calcificaciones de la pared posterior de la tráquea. En las pruebas de función respiratoria puede aparecer disminución de los flujos aéreos. La broncoscopia mostrará paredes bronquiales engrosadas, con depósitos difusos que estrechan los bronquios.



**Fig. 1:** Imágenes bronoscópicas.

Durante el estudio de nuestro caso, se llegó a plantear el diagnóstico diferencial con la policondritis recidivante (PR), en concreto por los hallazgos observados en el TC de tórax. La afectación de la vía respiratoria ocurre en alrededor del 50% pacientes con PR, siendo la primera manifestación de la enfermedad hasta en un 25% de los casos y pudiendo ocasionar un desenlace mortal. La clínica en la afectación aislada de la vía aérea es muy similar a la descrita anteriormente en la amiloidosis traqueobronquial, e incluye disnea, tos seca, sibilancias, estridor y disfonía. También puede simular asma o, como en el caso de nuestra paciente, EPOC. En el TC es muy característico el engrosamiento de la pared anterior traqueal, respetando la parte posterior mucosa. La broncoscopia muestra inflamación, estenosis e incluso colapso de la vía respiratoria, pero el estudio anatomopatológico marcará el diagnóstico diferencial.<sup>7</sup>

Por otro lado, en nuestro caso nos llamaba la atención el grado de obstrucción en la espirometría (FEV1 52%) en una paciente con una exposición tabáquica baja (11a/p) así como la sintomatología tan acusada de la paciente con clínica de broncoespasmo con escasa respuesta a tratamiento broncodilatador y corticoideo lo que nos lleva a replantearnos el diagnóstico previo de EPOC siendo posible que tanto la obstrucción bronquial como la sintomatología puedan deberse a la propia amiloidosis.

El tratamiento de la amiloidosis depende del tipo de afectación. Las sistémicas se benefician del trasplante autólogo de progenitores hematopoyéticos y/o quimioterapia. En caso de afectación localizada se prefiere el tratamiento local, siendo posible el uso de radioterapia localizada en algunos casos.<sup>8</sup> En amiloidosis traqueobronquial localizada, el tratamiento dependerá de la sintomatología del paciente, se emplean técnicas endoscópicas con el objetivo de re permeabilizar la vía aérea, como el láser YAG o para la resección de la lesión y la colocación de prótesis.

## REFERENCIAS

- [1] Czeyda-Pommersheim F, Hwang M, Chen S, Strollo D, Fuhrman C, Bhalla S. Amyloidosis: Modern Cross-sectional Imaging. *RadioGraphics*. 2015;35(5):1381-1392. doi:10.1148/rg.2015140179.
- [2] Milani P, Basset M, Russo F, Foli A, Palladini G, Merlini G. The lung in amyloidosis. *European Respiratory Review*. 2017;26(145):170046. doi:10.1183/16000617.0046-2017.
- [3] Berraondo J, Novella L, Sanz F, Lluch R, de Casimiro E, Lloret T. Manejo de la amiloidosis traqueobronquial mediante técnicas bronoscópicas terapéuticas. *Archivos de Bronconeumología*. 2013;49(5):207-209. doi:10.1016/j.arbres.2012.08.002.
- [4] Núñez-Torras M, Martín-Aleman N, Vallès-Prats M, Albert-Bertran X. Amyloidosis AL with severe renal and cardiac involvement: A very rare association of terrible prognosis, two case reports. *Nefrología*. 2012;32(6):848-50. Doi: 10.3265/Nefrologia.pre2012.Jul.11556.
- [5] Kourelis T, Buadi F, Kumar S et al. Presentation and Outcomes of Localized Immunoglobulin Light Chain Amyloidosis: The Mayo Clinic experience. *Clinical Lymphoma Myeloma and Leukemia*. 2015;15:S51. doi:10.1016/j.clml.2015.07.106.
- [6] Mahmood S, Bridoux F, Venner C et al. Natural history and outcomes in localised immunoglobulin light-chain amyloidosis: a long-term observational study. *The Lancet Haematology*. 2015;2(6):e241-e250. doi:10.1016/s2352-3026(15)00068-x.
- [7] Firestein G. Kelley y Firestein, tratado de reumatología. 10th ed. Barcelona: Elsevier; 2018.
- [8] Dispenzieri A, Rajkumar S, Gertz M et al. Treatment of Newly Diagnosed Multiple Myeloma Based on Mayo Stratification of Myeloma and Risk-Adapted Therapy (mSMART): Consensus Statement. *Mayo Clin Proc*. 2007;82(3):323-341. doi:10.4065/82.3.323.



# Ruptura Aislada del Músculo Infraespino en Octogenario

## Caso Clínico

Luis Gerardo Domínguez-Gasca<sup>1</sup>, Edgar Turrubiates-Lucero<sup>2</sup> y Luis Gerardo Domínguez-Carrillo<sup>3</sup>

<sup>1</sup> Especialista en traumatología y ortopedia y cirugía articular, división de cirugía Hospital Ángeles León, León, Guanajuato

<sup>2</sup> Especialista en traumatología y ortopedia, jefe de la división de cirugía Hospital Ángeles León, León, Guanajuato

<sup>3</sup> Especialista en rehabilitación y catedrático de la Facultad de Medicina de León de la Universidad de Guanajuato

Fecha de recepción del manuscrito: 03/Octubre/2019

Fecha de aceptación del manuscrito: 09/Noviembre/2019

Fecha de publicación: 31/Enero/2020

DOI: 10.5281/zenodo.3634806

---

**Resumen— Antecedentes.** Los reportes de lesiones aisladas del infraespino son raras, ya que la mayoría están relacionados con casos de denervación, como en el síndrome de Parsonage-Turner y el atrapamiento del nervio supraescapular en la escotadura coracoidea, así como casos aislados de tumores y malformaciones vasculares y iatrogenias. **Caso Clínico.** Octogenario de 82 años que acude con dolor en hombro izquierdo de 6 meses de evolución, manejado por facultativo con aplicación de esteroides y concentrado autólogo de plaquetas. 3 meses previos a su cita presentó chasquido y dolor intenso posterior a chocar palo de golf contra el piso, disminuyendo de forma importante los arcos de movilidad activa de hombro izquierdo, a la exploración atrofia del músculo infraespino en su porción proximal con retracción del mismo hacia el ángulo escapular inferior, diagnosticándose clínicamente ruptura total y aislada del tendón del músculo infraespino izquierdo. **Discusión.** La ruptura aislada del infraespino es una lesión muy poco frecuente, en la que el diagnóstico diferencial implica la neuritis braquial y el atrapamiento del nervio supraescapular principalmente en atletas voleibolistas y beisbolistas. **Rev Med Clin 2020;4(1):48-50**

**Palabras clave—**Ruptura del tendón del infraespino, Lesión aislada del manguito rotador del hombro

---

### Abstract—Isolated Tear of The Infraspinus Muscle

**Background.** Reports of isolated lesions of the infraspinus are uncommon, since the majority are related to cases of denervation, as in the Parsonage-Turner syndrome and the suprascapular nerve entrapment in the coracoid notch, as well as isolated cases of tumors, vascular malformations and iatrogenic. **Case Report.** An 82-years old male patient who presents with pain in the left shoulder for 6 months, managed by physician with steroid application and autologous platelet concentrate; three months prior to his appointment, he had a popping and intense pain after hitting the golf cane against the floor, significantly reducing the left shoulder arches of active mobility, on physical exploration atrophy of the infraspinus muscle in its proximal portion with retraction of the same toward the inferior scapular angle were observed, clinically diagnosing a total and isolated rupture of the left infraspinus muscle. **Discussion.** Isolated tear of the infraspinus is an uncommon injury, in which the differential diagnosis involves the brachial neuritis and entrapment of the suprascapular nerve, mainly in volleyball and baseball athletes. **Rev Med Clin 2020;4(1):48-50**

**Keywords—**Infraspinus tendon tear, Shoulders rotator cuff tears

---

## ANTECEDENTES

**E** manguito de los rotadores se compone de los tendones de los músculos supraespino, infraespino, subescapular y redondo menor, contribuyendo en su conjunto a la estabilidad de la articulación glenohumeral. La mayor incidencia y prevalencia de las lesiones tendinosas del hombro

**Datos de contacto:** Luis Gerardo Domínguez-Gasca, División de Traumatología y Ortopedia, Hospital Ángeles de León. Avenida Cerro Gordo, Col. Lomas del campestre, León, Guanajuato, Mex., Tel: 47 7788 5600, lgdominguez@hotmail.com

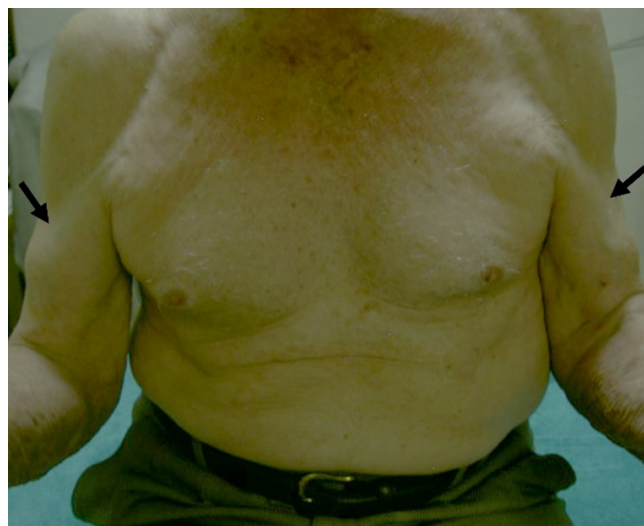corresponden al tendón del supraespinoso, siguiéndole las lesiones del tendón de la porción larga del bíceps en la corredora bicipital. El tendón del músculo infraespinoso siendo primordialmente un rotador externo con su inserción inmediatamente posterior a la del supraespinoso en el troquíter, contribuye en la abducción del mismo en algunos grados, por ello, las lesiones del manguito que se producen en la tuberosidad mayor puede estar estrechamente asociado con lesiones tanto del supraespinoso como del infraespinoso en proporción mayor que lo que anteriormente se pensaba, ya que la lesión aislada del infraespinoso es rara. Anatómicamente, en el estudio de Kato et al,<sup>1</sup> se demuestra que la dirección de las fibras del infraespinoso cuentan con 2 componentes, el oblicuo y el transversal, además de contar con 4 compartimentos, Mochizuki et al,<sup>2</sup> reportan que el compartimento superior está asociado con alrededor del 50% de las lesiones del tendón del infraespinoso anterior, mientras que el compartimento inferior se asocia con el 50% de rupturas del infraespinoso posterior. Al presentarse el caso de octogenario con lesión traumática aislada y completa del tendón del músculo infraespinoso, realizamos la presente comunicación.

## CASO CLÍNICO

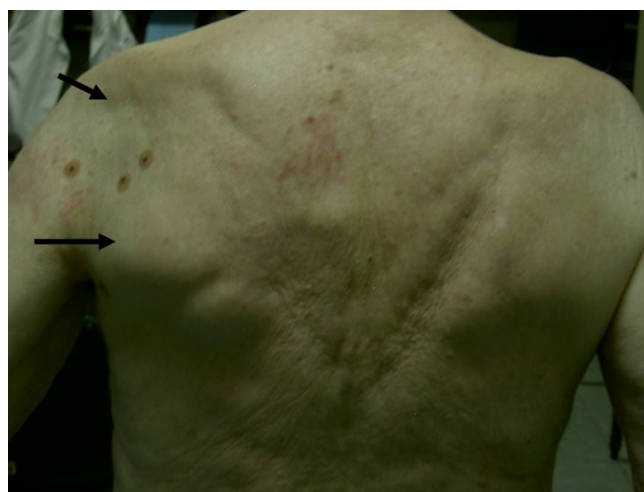
**M**asculino de 82 años de edad, empresario, efectuó culturismo hasta los 50 años, en que presentó ruptura de la porción larga del bíceps bilateral; jugador de golf 5 días de la semana durante los últimos 30 años, con hipertensión arterial de 10 años de evolución controlada con bloqueador de angiotensina 1; que acude a rehabilitación por dolor de hombro izquierdo de 6 meses de evolución, reportando que 3 meses previos a su valoración chocó el bastón contra el piso en un tiro largo durante su práctica de golf, presentando chasquido en hombro izquierdo, con dolor intenso impidiéndole continuar juego; notando disminución de ángulos de movimiento en la abducción y rotación externa de hombro izquierdo; en el ínter, recibió por ortopedista 2 aplicaciones de esteroides y una de concentrado autólogo de plaquetas, sin cambios en sintomatología.

A la exploración: FC 72 lpm, FR 16 rpm, TA 130/90 mmHg. Cráneo, cuello, abdomen normales, en extremidades torácicas se observa abultamientos en tercio inferior de cara anterior de ambos brazos correspondiendo a ruptura antigua bilateral de la porción larga del bíceps braquial (Figura 1), en tórax se observa atrofia de la porción superior de la masa muscular de la fosa infraespinosa izquierda, y abultamiento en su tercio inferior, además de 3 micro imanes en el área escapular (Figura 2).

Los arcos de movilidad activos de hombro izquierdo limitados a 110 grados de flexión, 90 de abducción (prueba de Jove para supraespinoso normal), y 30 de rotación externa (prueba del infraespinoso +, el paciente se para con el brazo a los lados con el codo ipsilateral a 90 grados y el húmero medialmente girado a 45, se aplica una fuerza de rotación medial que el paciente resiste, el dolor o la incapacidad para resistir la rotación medial indican una prueba positiva para lesión del infraespinoso); con rotación interna normal; siendo



**Fig. 1:** Fotografía clínica de paciente octogenario en la que se observa ruptura antigua bilateral del tendón de la porción larga del bíceps braquial (flechas).



**Fig. 2:** Fotografía clínica del dorso de paciente octogenario, en donde se observa atrofia de los dos tercios superiores de área escapular izquierda (flecha) y presencia de abultamiento en tercio inferior de escápula por retracción del músculo infraespinoso (flecha).

completos de manera pasiva y normales en hombro contralateral; el examen clínico muscular mostró: calificación 3/5 para deltoides, supraespinoso y sub escapular izquierdos, 0/5 para infraespinoso y redondo menor izquierdos y 5/5 para sus homólogos contralaterales, bíceps braquial en 4/5 de manera bilateral.

Extremidades inferiores normales. Con los datos clínicos se efectúan los diagnósticos clínicos de; a) ruptura antigua bilateral de tendón de la porción larga del bíceps braquial y b) ruptura aislada, completa del tendón del infraespinoso de tipo traumático.

Por el tiempo de evolución (3 meses) y la retracción muscular de infraespinoso, con grado de funcionalidad de la extremidad superior afectada con calificación de 34 en la escala 0-100 de DASH, lo que habla de función aceptable con relativas limitaciones.

Se prescribe modificación del tiro largo en el golf, realizándolo en 4 o 5 tiempos, paracetamol 500 mg en caso de dolor y ejercicios de mantenimiento de fuerza muscular de tipo isométrico del deltoides en sus porciones anterior, medio y posterior VS 70% de la carga máxima, manejada con técnica de fortalecimiento progresivo de Delorme- Watkins.

## DISCUSIÓN

Los reportes de lesiones aisladas del infraespinoso son escasas,<sup>3</sup> ya que la mayoría están relacionados con casos de denervación, tales como el síndrome de Parsonage-Turner (neuritis braquial caracterizada por dolor intenso de inicio brusco en hombro afectado acompañado de debilidad muscular y de etiología desconocida, con incidencia de 1.6 casos/100,000) y el atrapamiento del nervio supraescapular en la escotadura coracoidea,<sup>4</sup> así como casos aislados de tumores y malformaciones vasculares y iatrogenias.<sup>5</sup>

Lunn *et al.*,<sup>6</sup> reportaron 19 casos de ruptura aislada del infraespinoso al igual que Walch *et al.* con 59 casos,<sup>7</sup> ambos en ausencia de lesión nerviosa; En la revisión de Kwang *et al.* sobre 1,755 pacientes que recibieron reparación del manguito rotador,<sup>8</sup> 288 pacientes presentaron ruptura de espesor total del tendón del infraespinoso las cuales fueron confirmadas por resonancia magnética (estudio de elección en lesiones del manguito rotador) preoperatoria además de los hallazgos artroscópicos, definiéndose a la ruptura aislada del tendón del infraespinoso a la lesión que se encuentra a una distancia de 2,0 -2.5 cm posterior al tendón del bíceps braquial en la corredera bicipital del húmero.

La edad promedio reportada es de 58.7 años con variación de 53 a 70 años, afectándose los ángulos de movimiento activo de la articulación glenohumeral, con disminución en la flexión (152°); abducción (90°) y rotación externa (50°); el dolor habitualmente se localiza sobre la troquíter, y generalmente existe antecedente de tendinosis calcificada, que pueden haber recibido aspiración, inyecciones de esteroides (como en el caso presentado) y/o aplicación ondas de choque antes del diagnóstico; con exámenes de pruebas musculares isocinéticas los pacientes muestran 52.7% de abducción y 37% de rotación externa, siendo positiva la prueba de Jobe en etapa aguda y con rupturas parciales, además se presenta atrofia aguda y severa del músculo con degeneración grasa teniendo repercusión pronóstica.<sup>9,10</sup>

Por otra parte la incidencia de parálisis del infraespinoso secundarias a la lesión del nervio supraescapular se presenta en jóvenes,<sup>11</sup> especialmente entre los atletas practicantes de voleibol o béisbol confirmándose la lesión nerviosa por estudios electromiográficos.<sup>12</sup> En cuanto al tratamiento la reparación artroscópica de los desgarros del tendón infraespinoso se asocia con resultados clínicos favorables en personas jóvenes y siendo aconsejable el manejo conservador en adultos mayores.

## REFERENCIAS

- [1] Kato A, Nimura A, Yamaguchi K, Mochizuki T, *et al.* An anatomical study of the transverse part of the infraspinatus muscle that is closely related with the supraspinatus muscle. *Surg Radiol Anat.* 2012;34:257-265.
- [2] Mochizuki T, Sugaya H, Uomizu M, *et al.* Humeral insertion of the supraspinatus and infraspinatus. New anatomical findings regarding the footprint of the rotator cuff. *J Bone Joint Surg Am.* 2008;90:962-969.
- [3] Walch G, Nové-Josserand L, Liotard JP, Noël E. Musculotendinous infraspinatus ruptures: an overview. *Orthop Traumatol Surg Res.* 2009;95:463-470.
- [4] Ludig T, Walter F, Chapuis D, Molé D, *et al.* MR imaging evaluation of suprascapular nerve entrapment. *Eur Radiol.* 2001;11:2161-2169.
- [5] Kim SH, Koh YG, Sung CH, Moon HK, *et al.* Iatrogenic suprascapular nerve injury after repair of type II SLAP lesion. *Arthroscopy.* 2010;26:1005-1008.
- [6] Lunn JV, Castellanos-Rosas J, Tavernier T, Barthélémy R, *et al.* A novel lesion of the infraspinatus characterized by musculotendinous disruption, edema, and late fatty infiltration. *J Shoulder Elbow Surg.* 2008;17:546-553.
- [7] Walch G, Nové-Josserand L, Liotard JP, Noël E. Musculotendinous infraspinatus ruptures: an overview. *Orthop Traumatol Surg Res.* 2009;95:463-470.
- [8] Kwang Yeol Lee; Sae Hoon Kim; Joo Han Oh. Isolated ruptures of the infraspinatus: clinical characteristics and outcomes. *Clinics in Shoulder and Elbow.* 2017;20: 30-36.
- [9] Cheung S, Dillon E, Tham SC, *et al.* The presence of fatty infiltration in the infraspinatus: its relation with the condition of the supraspinatus tendon. *Arthroscopy.* 2011;27:463-470.
- [10] Seo JB, Yoo JS, Jang HS, Kim JS. Correlation of clinical symptoms and function with fatty degeneration of infraspinatus in rotator cuff tear. *Knee Surg Sports Traumatol Arthrosc.* 2015;23:1481-1488.
- [11] Lajtai G, Pfirrmann CW, Aitzetmüller G, Pirkel C, *et al.* The shoulders of professional beach volleyball players: high prevalence of infraspinatus muscle atrophy. *Am J Sports Med.* 2009;37:1375-1383.
- [12] Boykin RE, Friedman DJ, Higgins LD, Warner JJ. Suprascapular neuropathy. *J Bone Joint Surg Am.* 2010; 92:2348-64.

# Calcificación del Anillo Fibroso de Discos Lumbares

## Instantánea Clínica

Luis Gerardo Domínguez-Carrillo

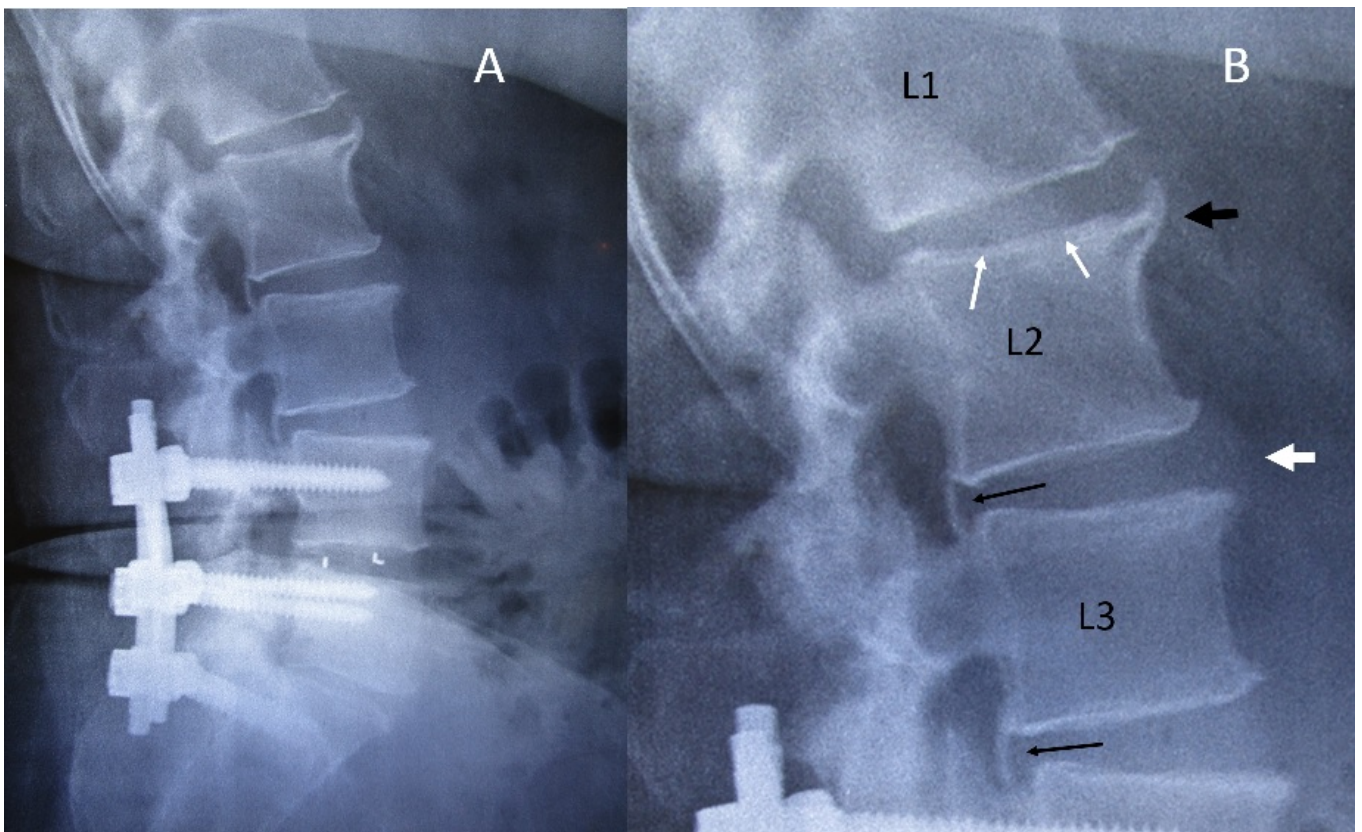
*Especialista en rehabilitación y catedrático de la Facultad de Medicina de León de la Universidad de Guanajuato*

**Fecha de recepción del manuscrito:** 04/Octubre/2019

**Fecha de aceptación del manuscrito:** 14/Enero/2019

**Fecha de publicación:** 31/Enero/2020

**DOI:** 10.5281/zenodo.3634879



**Figura 1:** Radiografía lateral de columna lumbosacra, mostrando en (A) osteosíntesis de columna lumbo/sacra, con fijación de L4-L5-S1, en acercamiento (B) se observa calcificación marginal de anillo discal L2/L3 y L3/L4 (flechas negras delgadas); esclerosis del platillo cartilaginosa superior del cuerpo de L2 (flechas blancas); gran protrusión discal anterior del disco L2/L3 (cabeza de flecha blanca) y sindesmofito del borde superior del cuerpo de L2 (cabeza de flecha negra).

**F**emenino de 58 años, sometida a Osteosíntesis de columna lumbosacra con fijación de L4-L5-S1 de dos años previos, originada por enfermedad discal y espondilolistesis grado I. Acude a rehabilitación por dolor lumbar moderado 5/10 sin irradiaciones.

A la exploración dirigida, marcha sin alteraciones, postura con aplanamiento de la lordosis lumbar en el plano sagital, disminución de flexión con prueba de Shober, presencia de contracturas en músculos paravertebrales lumbares, examen clínico muscular de extremidades pélvicas normal, al igual que reflejos rotulianos y aquileos, pulsos, sensibilidad y llenado capilar normales.

Se solicita radiografía simples de columna lumbosacra observando la osteosíntesis referida, además de presencia de calcificación marginal de los anillos discales L2/L3/L4 en su porción posterior (Figura 1), sin calcificación del ligamento vertebral común posterior. Se le manejó con paracetamol y ejercicios de Williams de higiene de columna, en el seguimiento a dos meses, la paciente relata mejoría importante, utiliza analgésico ocasional y continúa con rutina de ejercicios establecidos.

La calcificación del disco intervertebral (CD) fue descrita inicialmente por Luschka,<sup>1</sup> en 1897 y por Calv y Galland en 1922, por su parte Schmorl fue el primero en describirlas histológicamente, se menciona pueden ser de origen traumático, por sobrecarga persistente, inflamación o cambios naturales de envejecimiento, así como alteraciones del metabolismo del calcio y efecto tóxico de vitamina D; al parecer se presentan como consecuencia de pequeñas rupturas con áreas de necrosis las cuales con el tiempo se calcifican, mencionando que no tienen significancia clínica, sin embargo, son un signo de cambios degenerativos de la estructura discal y aunque no originan síntomas los depósitos pueden crecer y multiplicarse, llegando a producir rigidez así como incremento de la presión discal, haciendo que éste sea más vulnerable a la lesión.

En cuanto a prevalencia, en autopsias, se observa calcificación discal en 80% de los individuos, siendo el 60% en la espina torácica inferior, siguiéndole la columna lumbar. El diagnóstico diferencial de las calcificaciones discales es muy amplio abarcando; procesos degenerativos, posoperatorio (como en el caso presentado), traumáticos, ocrónosis, espondilitis anquilosante, pseudogota, hemocromatosis, hipervitaminosis D, artritis reumatoide juvenil, hiperparatiroidismo, amiloidosis, secuelas de poliomielitis y acromegalia; anotando que en niños pueden aparecer de forma transitoria.<sup>2</sup>

Los Discos intervertebrales se conforman por tres diferentes tejidos,<sup>3</sup> que constituyen tres diferentes partes anatómicas: a) un delgado platillo cartilaginoso tanto superior como inferior en relación con los cuerpos vertebrales adyacentes; b) el anillo fibroso periférico y, c) el núcleo pulposo; el primero se calcifica al igual que otros cartílagos hialinos, el anillo fibroso está confirmado por fibrocartilago y según Rathcke, es el sitio inicial de calcificación discal, la porción más

central del anillo en relación al núcleo pulposo, muestra estructura microscópicamente similar al tejido tendinoso.

Existen cuatro patrones diferentes de calcificación discal el tipo A (marginal) (como en el caso presentado); el tipo B (anular); el tipo C (central) y el tipo D (sólido), en aquellos con CD presente en menos de 6 discos el patrón marginal (A) es el más frecuente, si existe en más de 6 discos el patrón sólido (D) es el más común.<sup>4</sup>

## REFERENCIAS

- [1] Chanchairujira K, Chung BC, Kim YJ, Papakonstantinou O, et al. Intervertebral disk calcification of the spine in an elderly population: Radiographic prevalence, location and distribution and correlation with spinal degeneration. *Radiology* 2004; 230: 499-503.
- [2] Sieroń D, Gruszczyńska K, Machnikowska SM, Olczak Z, et al. Intervertebral disc calcification in children: Case description and review of relevant literature. *Pol J Radiol.* 2013;78: 78-80.
- [3] Karamouzian S, Eskandary H, Faramarzee M, Saba M, et al. Frequency of lumbar intervertebral disc calcification and angiogenesis, and their correlation with clinical, surgical, and magnetic resonance imaging findings. *Spine:* 2010; 35:881-886.
- [4] Zehra U, Bow C, Cheung YJ, Pang H, et al. The association of lumbar intervertebral disc calcification on plain radiographs with the UTE Disc Sign on MRI. *Europ Spine J.* <https://www.springermedizin.de/...intervertebral-disc-calcification...> 09.10.2017 | Original Article.

# Hemangioma Intramuscular

## Instantánea Clínica

Luis Gerardo Domínguez-Gasca<sup>1</sup>, Germán Navarro-Vidaurre<sup>2</sup> y Luis Gerardo Domínguez-Carrillo<sup>3</sup>

<sup>1</sup> Especialista en rehabilitación y catedrático de la Facultad de Medicina de León de la Universidad de Guanajuato

<sup>2</sup> Especialista en pediatría, adscrito al servicio de pediatría, Hospital Ángeles de León, Guanajuato

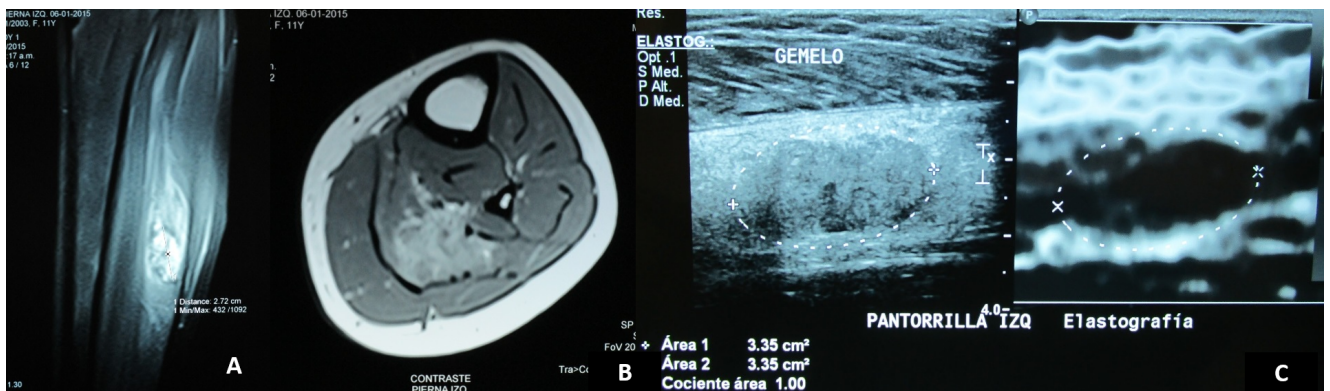
<sup>3</sup> Especialista en medicina de rehabilitación, catedrático de la Facultad de Medicina de León de la Universidad de Guanajuato

Fecha de recepción del manuscrito: 04/Octubre/2019

Fecha de aceptación del manuscrito: 14/Enero/2019

Fecha de publicación: 31/Enero/2020

DOI: 10.5281/zenodo.3635051



**Figura 1:** A y B muestran un corte sagital y axial de la pierna izquierda de la paciente, y C una imagen de ultrasonido de la misma región, identificándose el hemangioma intramuscular.

**F**emenino de 12 años de edad, quien acude al servicio de Pediatría por presentar dolor en pantorrilla izquierda posterior a ejercicios físicos escolares. Se le prescribe hielo, reposo moderado, AINES y muletas por 2 semanas; con dolor sin cambios es canalizada a ortopedia quien la envía a medicina física

A la exploración en rehabilitación: marcha claudicante a expensas de equino de pie izquierdo; a la palpación se encuentra masa de 3 X 2 cm localizada en tercio medio de pierna izquierda, dolorosa, de consistencia firme, fija a planos profundos, sin soplos audibles; con tobillo en equino de 15, examen clínico muscular en 5/5 para todos los músculos de miembros inferiores, excepto tibial anterior izquierdo en 3/5, y tríceps sural izquierdo en 3/5 contracturado, pulsos, reflejos y sensibilidad normales; con impresión diagnóstica de hematoma y desgarramiento muscular de tríceps sural.

Se solicita ultrasonido de zona de lesión, encontrando: hemangioma intramuscular de 3.5 x 2.5 cm en músculo sóleo izquierdo; corroborado por RMN (Figura 1).

Se le coloca órtesis tobillo pie para evitar mayor equino y se canaliza a valoración por cirugía vascular quien efectuó escisión quirúrgica, la paciente recibió rehabilitación por 3 meses, logrando arcos de movilidad de tobillo completos y recuperación de fuerza muscular.

A la exploración dirigida: marcha sin alteraciones, postura con aplanamiento de la lordosis lumbar en el plano sagital, disminución de flexión con prueba de Shober, presencia de contracturas en músculos paravertebrales lumbares, examen clínico muscular de extremidades pélvicas normal, al igual que reflejos rotulianos y aquileos, pulsos, sensibilidad y llenado capilar normales.

Los hemangiomas se caracterizan por proliferación anormal de vasos sanguíneos,<sup>1</sup> constituyen el 7% de todas las lesiones tumorales de tejidos blandos, correspondiendo a hemangiomas intramusculares solo el 0.8%;<sup>2</sup> son primordialmente congénitos y sólo 20% están ligados a trauma, se observan en muslo (36%) y pantorrilla (17%); el 80 a 90% en menores de 30 años. Se deben estudiar con angio-resonancia magnética. Existen múltiples tratamientos que incluyen desde observación y seguimiento,<sup>3</sup> hasta esteroides sistémicos, embolización, radiación, escleroterapia y escisión quirúrgica.<sup>4</sup>

## REFERENCIAS

- [1] Metry D. Update on hemangiomas of infancy. *Curr Opin Pediatr.* 2004;16: 373-377.
- [2] Henderson J, Wierzbicki J, Clugston J, Patel N. Ten years of lower leg pain: intramuscular hemangioma. *Med Sci Sports Exer.* 2010; 42: 5-12.
- [3] Canavese F, Soo BC, Chia SK, Krajbich JJ. Surgical outcome in patients treated for hemangioma during infancy, childhood, and adolescence: a retrospective review of 44 consecutive patients. *J Pediatr Orthop.* 2008; 28: 381-386.

- [4] Wang CS, Wu PK, Chiou HJ, Chen CF, Chen WM, Liu CL, et al. Nonpalpable intramuscular hemangioma treated with hookwire localization and excision. *J Chin Med Assoc.* 2014; 77: 426-429.

# Atypical Presentation of Retroperitoneal Liposarcoma

## Instantánea Clínica

Fátima Senra-Lorenzana<sup>1</sup>, Pablo Calvo-Espino<sup>1</sup>, Paloma Guillamot-Ruano<sup>1</sup> y Javier Páramo-Zunzunegui<sup>1</sup>

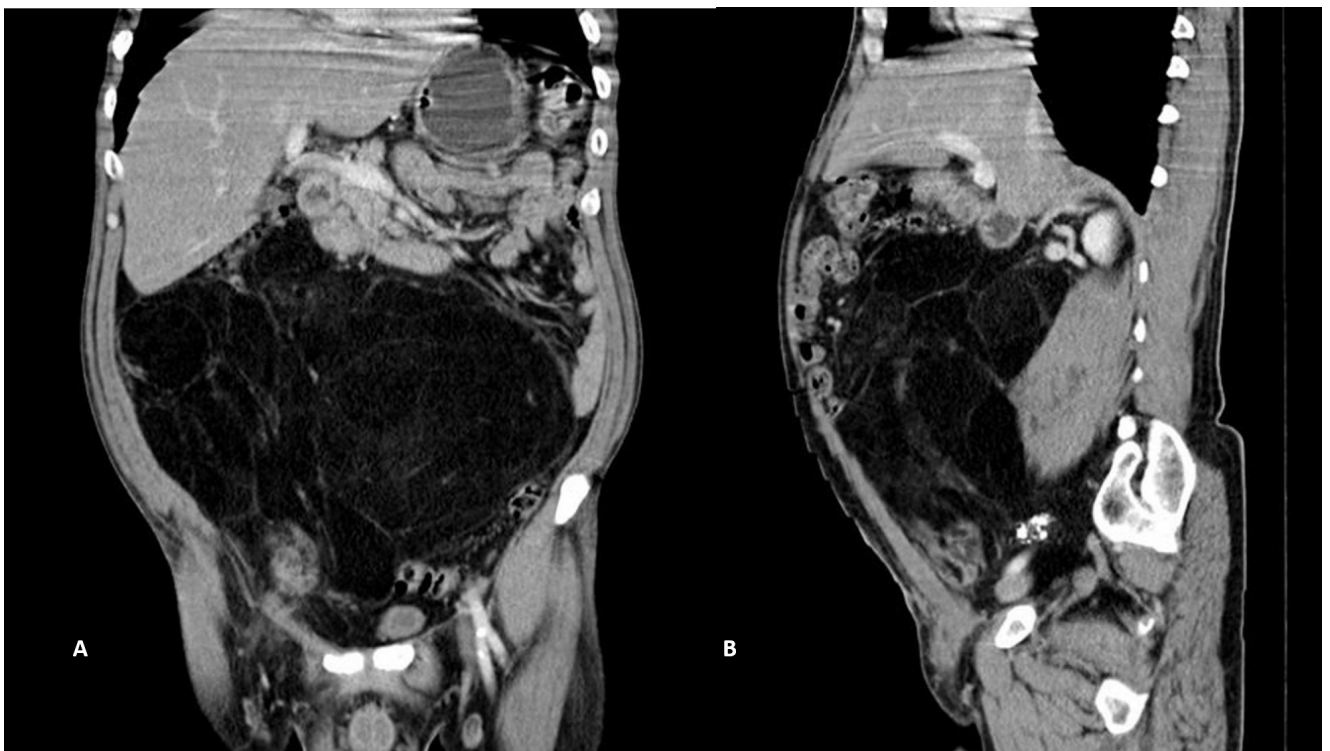
<sup>1</sup> General surgery department, Hospital Universitario de Móstoles

Fecha de recepción del manuscrito: 07/Octubre/2019

Fecha de aceptación del manuscrito: 14/Enero/2019

Fecha de publicación: 31/Enero/2020

DOI: 10.5281/zenodo.3635061



**Figura 1:** A) Abdominopelvic CT, coronal view; B) Abdominopelvic CT, sagittal view



**R**etroperitoneal liposarcoma is a rare tumour. They are usually asymptomatic, causing symptoms by compression of adjacent structures. The diagnosis is difficult, requiring a high index of suspicion.

Herein, we present the case of a 53 year-old man that attended the emergency department with a 2 week painful right groin mass without signs of intestinal obstruction, unintentional gain of weight and early postprandial satiety. He underwent urgent surgery as an incarcerated inguinal hernia was suspected. During surgery a lipomatous mass that emerged from the abdominal inguinal ring was identified. It was resected and an inguinal Lichtenstein hernioplasty was performed. Pathological analysis showed a Grade I well differentiated sclerosing liposarcoma, positive for S-100 and a low mitotic count. The thoracoabdominal CT showed a great retroperitoneal mass without distant metastases (Figures 1 and 2), which concurred with the histological findings. The case was discussed at the gastrointestinal tumour board, deciding to transfer the patient to the Hospital's referral centre.

Retroperitoneal liposarcomas usually are well-differentiated, with a low metastases rate but a high local recurrence rate. The most appropriate diagnostic test is the thoracoabdominal CT. Treatment must be done in specialized units. The main treatment option is surgery, requiring a R0 resection.<sup>1</sup>

## REFERENCIAS

- [1] Mansfield SA, Pollock RE, Grignol VP. Surgery for abdominal well-differentiated liposarcoma. *Curr Treat Options Oncol* 2018;19:1.

# Sinostosis Radiocubital Proximal Congénita en Femenino Adulto Joven

## Instantánea Clínica

Luis Gerardo Domínguez-Carrillo

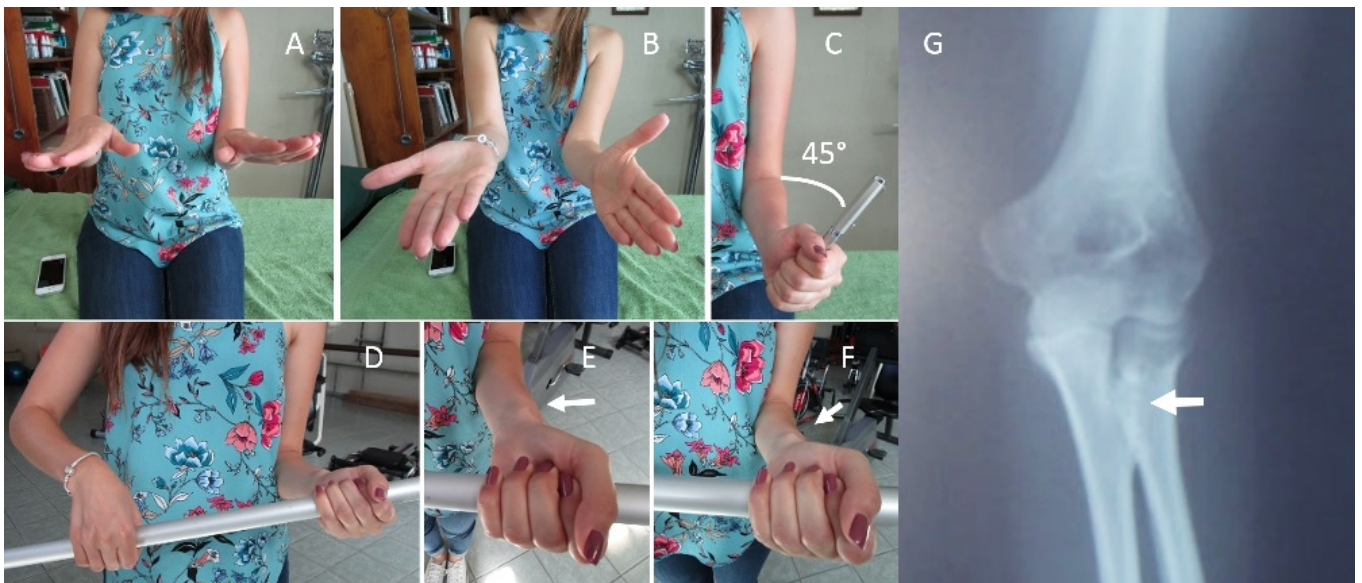
*Especialista en rehabilitación y catedrático de la Facultad de Medicina de León de la Universidad de Guanajuato*

Fecha de recepción del manuscrito: 03/Octubre/2019

Fecha de aceptación del manuscrito: 14/Enero/2019

Fecha de publicación: 31/Enero/2020

DOI: 10.5281/zenodo.3635065



**Figura 1:** Imágenes fotográficas de la paciente, mujer de 21 años con sinostosis radiocubital proximal congénita.

**F**emenino de 21 años, sin antecedentes familiares de importancia, acude a Rehabilitación por dolor moderado en hombro izquierdo de 3 meses de evolución originado al participar en equipo de voleibol. A la exploración de miembro superior izquierdo, movilidad completa de hombro, dolor en espacio subacromial a la abducción signo de Yocum y prueba de Jobe positivas: codo con flexo- extensión completa, se observa limitación a 45 de supinación (Figura 1: A, B, C, D)), pronación completa, compensados con aducción y rotación externa de hombro; en la supinación forzada, se presenta rotación externa de articulación radio-carpiana, haciéndose notoria la epífisis distal del radio (Figura 1: E, F. flechas) el examen clínico muscular mostró calificación 5/5 para todos los músculos de extremidad superior izquierda; reflejos osteotendinosos, sensibilidad y llenado capilar normales. Con diagnósticos clínicos de bursitis subdeltoidea asociada a sinostosis radiocubital proximal congénita, se solicitan radiografías de codo confirmando diagnóstico (Figura 1: G flecha). Se explicó el diagnóstico, se realizó infiltración dosis de dexametasona y anestésico local en bursa subdeltoidea, 10 días después se enseñó programa de fortalecimiento de deltoides y se le entrenó en la modificación de recepción de la pelota durante el voleibol. A 3 meses de evolución la paciente se encuentra asintomática, se le explican las posibilidades quirúrgicas, negándose a ello.

La sinostosis radiocubital (SRC) proximal congénita,<sup>1</sup> es infrecuente, su etiopatogenia se explica porque el radio y el cúbito se originan del mismo esbozo de cartílago mesodérmico, siendo la detención del desarrollo de la segmentación longitudinal lo que origina la ausencia de separación proximal; se le reporta con tendencia familiar hereditaria de carácter autosómico dominante con expresividad variable, su incidencia es similar en ambos géneros, en 60% de los casos es bilateral, presentándose aislada o como parte de algún síndrome malformativo. La SRC se clasifica en 2 tipos, el primero es una fusión completa de ambos huesos en distancia variable, siendo la más frecuente a nivel de la tuberosidad bicapital del radio; el segundo tipo es una fusión parcial que se asocia a luxación de la cabeza radial. En general el diagnóstico generalmente se realiza en forma tardía, ya que los movimientos faltantes de supinación pueden ser suplidos por movimientos de hombro. En cuanto al tratamiento quirúrgico sólo está indicado ante deformidad importante y limitación funcional severa. Se reportan buenos resultados con varias técnicas quirúrgicas como: osteotomía rotacional aislada del radio,<sup>2</sup> osteotomías a dos niveles,<sup>3</sup> y exéresis de la sinostosis con interposición de colgajo interóseo vascularizado.<sup>4</sup>

## REFERENCIAS

- [1] Caré W, Demeures T, Combiet J, Verdonk C, et al. Congenital radioulnar synostosis. *Radiology Case Reports* 2017; 12: 552-554.
- [2] Satake H, Kanauchi Y, Kasiwam H, Shigaki D, et al. Long-term results after simple rotational osteotomy of the radius shaft for congenital radioulnar synostosis *J Shoulder Elbow Surg* 2018;27: 1373-1379.
- [3] Bishay SN. Minimally invasive single-session double-level rotational osteotomy of the forearm bones to correct fixed

pronation deformity in congenital proximal radioulnar synostosis. *J Child Orthop*. 2016; 10:295-300.

- [4] Wigton M, Friend M, Li Z. Circumferential Adipofascial Graft for Prevention of Recurrence of Posttraumatic Radioulnar Synostosis. *JHS* 2017; 42: 1039.e1-1039.e6.

# Rehabilitación de Rigidez de Tobillo en Equino Extremo: Un Caso Problema

## Instantánea Clínica

Luis Gerardo Domínguez-Carrillo<sup>1</sup>, Edgar Turrubiates-Lucero<sup>2</sup>

<sup>1</sup> Especialista en rehabilitación y catedrático de la Facultad de Medicina de León de la Universidad de Guanajuato

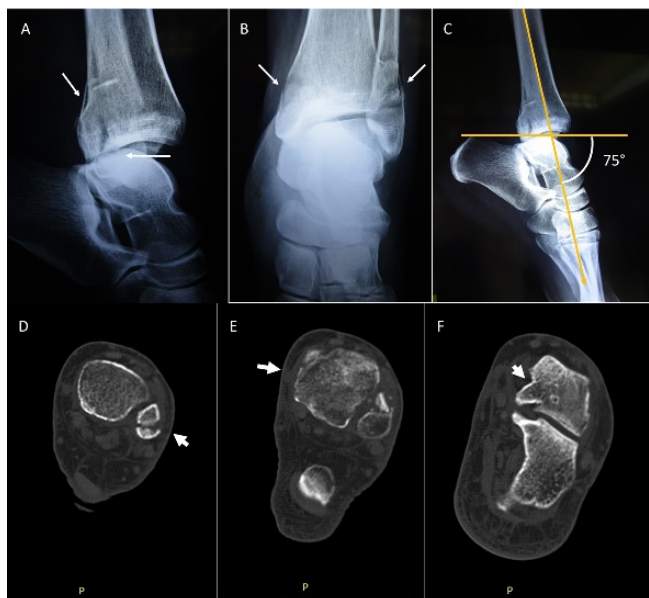
<sup>2</sup> Especialista en traumatología y ortopedia, Jefe del servicio de Traumatología y ortopedia, Hospital General de León, León, Guanajuato

Fecha de recepción del manuscrito: 03/Octubre/2019

Fecha de aceptación del manuscrito: 14/Enero/2019

Fecha de publicación: 31/Enero/2020

DOI: 10.5281/zenodo.3635073



**Figura 1:** Radiografías simples antero-posterior y lateral de tobillo en (A y B) mostrando fracturas trimaleolar de tobillo de tipo 44 B3.2 de la clasificación AO; en (C) se observa equino extremo de tobillo (75), y área de presión en cuerpo del astrágalo. Las imágenes (D, E y F) corresponden a tomografía computarizada en corte axial mostrando las zonas de fractura mencionadas (flechas), en (F) se aprecia fractura no desplazada y en consolidación del cuerpo del astrágalo en su vertiente medial.

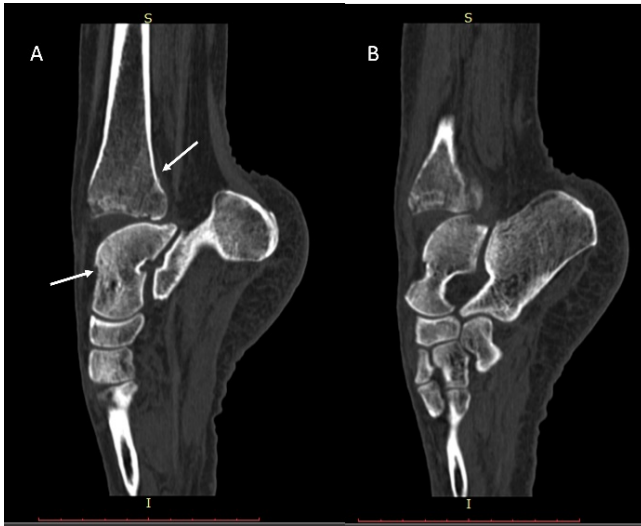**F**emenino de 40 años, quien 3 meses atrás, presentó, posterior a salto de 1 metro de altura, dolor e imposibi-

**Datos de contacto:** Luis Gerardo Domínguez-Carrillo, Facultad de Medicina de la Universidad de Guanajuato, León, Guanajuato, Mex., Tel: 47 7267 4900, lgdominguez@hotmail.com

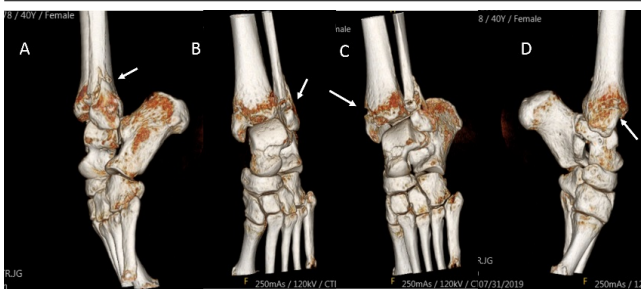
lidad para la función en pie y tobillo izquierdo, así como edema importante abarcando desde tercio medio de pierna hasta dedos; fue atendida por empírico, quien le aplicó unguento no especificado, vendaje y colocación de órtesis tipo Walker inmovilizando tobillo; indicándole que mantuviera la extremidad con elevación por 60 días y no lo retirase por ningún motivo. Al retirar la órtesis, la paciente se percató que al disminuir el edema, su pie deslizó dentro del inmovilizador adoptando la posición de equino por lo que acudió con traumatólogo, quien a la exploración, corroboró equino no reductible a maniobras de movilización y estiramiento, solicitó radiografías de tobillo, las cuales mostraron fractura trimaleolar de tipo 44 B3.2 asociada a fractura no desplazada del cuerpo del astrágalo tipo C1, ambas de la clasificación AO, corroboradas por tomografía computarizada en proceso de remodelación (Figuras 1, 2 y 3) derivando a la paciente a Rehabilitación.

A la exploración en Rehabilitación, se encontró rigidez de tobillo, permanentemente en equino 75, secundario a inmovilización inadecuada de 2 meses de evolución. El examen clínico muscular mostró: tríceps sural, tibial anterior, peroneos, tibia posterior, extensor común de los dedos y flexor común de los dedos en calificación 1/5 por desuso, reflejo aquileo izquierdo disminuido, sensibilidad y llenado capilar normales.

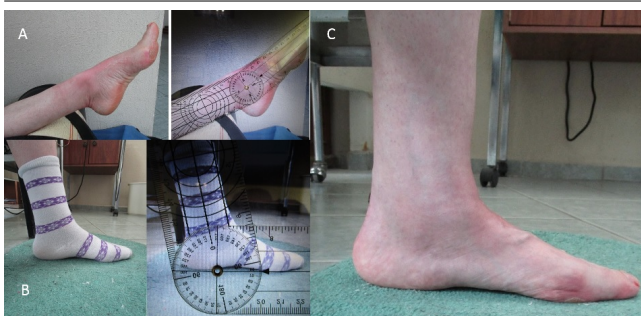
1. Tratamiento 6 días de la semana a base de termoterapia con compresas químicas por 30 minutos abarcando desde tercio inferior de cara posterior del muslo hasta el talón, al unísono con estiramiento del tríceps sural con banda elástica.<sup>1</sup>



**Figura 2:** Imágenes de tomografía computarizada de tobillo, mostrando equino extremo, fractura consolidada de maléolo posterior y datos de lesión entre cuerpo y cuello del astrágalo (flechas).



**Figura 3:** Imágenes de tomografía computarizada en 3D, mostrando equino extremo y áreas de lesión. (A, B, C, y D).



**Figura 4:** Fotografías de tobillo mostrando la evolución de contractura en equino; en (A) medición inicial con equino de 75; en B a la cuarta semana con equino de 15; en (C) a la 5ta semana alcanzando posición neutra.

modificándolo cada semana con cortes en cuña de 15, sacando la cuña de la parte anterior y colocándola en el corte posterior del yeso a nivel de tobillo (en total se utilizaron 4 yesos);<sup>3,4</sup> en la quinta semana su utilizó de forma nocturna el inmovilizador con que contaba la paciente.

- Desde la 4ta. semana de tratamiento se realizó reeducación de la marcha con zapato de tacón de 4 cm, disminuyéndolo paulatinamente en la 6ta. semana a zapato sin tacón y ayuda de bastón contralateral por 3 semanas. llegando a posición neutra. (Figura 4) requiriéndose 5 semanas en total, con fuerza muscular de tibial anterior en 4/5.

## REFERENCIAS

- Hidalgo B, Hall T, Berwart M, Biernaux E, et al. The immediate effects of two manual therapy techniques on ankle musculoarticular stiffness and dorsiflexion range of motion in people with chronic ankle rigidity: A randomized clinical trial. *J Back Musculoskelet Rehabil.* 2018;31:515-524.
- Furia JP, Willis FB, Shanmugam R. (2013). Systemic Review of Contracture Reduction in the Lower Extremity w/Dynamic Splinting. *Advances in Therapy* 2013; 30: 763-770.
- Maas CJ, Dallmeijer JA, Huijing AP, Brunstrom HJ, et al. Splint: the efficacy of orthotic management in rest to prevent equinus in children with cerebral palsy, a randomised controlled trial. *BMC Pediatr.* 2012; 12: 38. doi: 10.1186/1471-2431-12-38.
- Veltman ES, Doornberg JN, Eygendaal D. Static Progressive versus Dynamic Splinting for Posttraumatic Elbow Stiffness: A Systematic Review of 232 Patients. *Arch Orthop Trauma Surgery* 2015; 135: 613-617.

- Aplicación de Electroestimulaciones a tibial anterior y extensor común de los dedos 200 electroestímulos no dolorosos con corriente farádica suficiente para obtener contracción muscular visible de tibial anterior.<sup>2</sup>
- Fortalecimiento de músculos flexores, extensores, aductores y abductores de cadera, así como de cuádriceps y reeducación muscular de tibiales anterior y posterior, peroneos y flexor y extensor común de los dedos.
- Al término de cada sesión, se colocó aparato de yeso circular bivalvado, manteniendo los ángulos ganados, y

Revista de Medicina Clínica, Año 3, Volumen 4, Enero de 2020 es una publicación cuatrimestral editada por Instituto Panvascular de Occidente S.C., calle Tarascos No.3469-501, Col. Monraz, Guadalajara, Jalisco, México C.P. 44670, Tel. 33 0323-7272, <http://www.medicinaclinica.org>, [luismurillo@ipao.com.mx](mailto:luismurillo@ipao.com.mx). Editor responsable: Luis Manuel Murillo Bonilla.

Reserva de Derechos al Uso Exclusivo No. 04 - 2019 - 082109354300 - 203, ISSN: 2448-8690; ambos otorgados por el Instituto Nacional de Derechos de Autor.

Responsable de la última actualización de este número Luis Manuel Murillo Bonilla, calle Tarascos No.3469-501, col. Monraz, Guadalajara, Jalisco, México C.P. 44670, fecha de última modificación 30 de septiembre del 2019.

Las opiniones reflejadas por los autores no necesariamente reflejan la postura del editor de la publicación.

Queda prohibida la reproducción total o parcial de los contenidos e imágenes de la publicación sin previa autorización del Instituto Nacional de Derechos de Autor.