Agenesia de Vena Cava Inferior Infrarrenal

Reporte de Caso

José Luis Rodríguez Orozco[1], Gillian Martínez Guerrero[3,4], Sara Belen López Narvaez[2,4], Daniela Zapa Martínez[2,4] y Dayanis Isabel Mercado Agámez[2,4]

[1] *Departamento de hematologia, clínica Bonnadona Prevenir*
[2] *Departamento de hospitalización, clínica Bonnadona Prevenir*
[3] *Departamento de Epidemiología, clínica Bonnadona Prevenir*
[4] *Departamento de Investigación (CIHO), clínica Bonnadona Prevenir*

Fecha de recepción del manuscrito: 07/Septiembre/2026
Fecha de aceptación del manuscrito: 12/Octubre/2026
Fecha de publicación: 05/Noviembre/2026
DOI: 10.5281/zenodo.24502917
Creative Commons: Esta obra está bajo una Licencia Creative Commons Atribución-No Comercial-Sin Derivadas 4.0 Internacional.

Resumen—
Introducción: Las anomalías de la vena cava inferior (VCI) son poco frecuentes y se generan por defectos de la embriogénesis entre la sexta y octava semana de gestación. La agenesia infrarrenal de la VCI es extremadamente rara y aunque muchos pacientes permanecen asintomáticos, puede asociarse con trombosis venosa profunda (TVP), insuficiencia venosa crónica y síndromes congestivos pélvicos. Su diagnóstico suele ser incidental mediante estudios de imagen. **Reporte de Caso:** Se presenta caso de un paciente masculino de 25 años con antecedente de TVP de miembro inferior izquierdo y sospecha de trombofilia, sin mutaciones genéticas relevantes. Se realizó angiotomografia abdomino-pélvica y angiografía de tórax, que evidenciaron ausencia de la VCI infrarrenal y desarrollo de circulación colateral prominente. Se indicó anticoagulación crónica con rivaroxabán y seguimiento por hematología junto a genética humana para evaluación etiológica complementaria. **Conclusión:** La agenesia infrarrenal de la vena cava inferior es una anomalía rara y a menudo asintomática, pero puede asociarse a trombosis venosa profunda. Su detección mediante angiotomografia o resonancia magnética permite identificar malformaciones asociadas y direccionar un manejo oportuno. Su tratamiento es individualizado, considerando la anticoagulación el pilar conservador y la cirugía reservada para casos seleccionados.

Rev Med Clin 2026;10(3):e05112610023

Palabras clave—Vena cava inferior, Anomalías congénitas, Malformaciones vasculares, Anticoagulantes, Trombosis

Abstract—Infrarrenal Inferior Vena Cava Agenesis: Case Report

Background: Inferior vena cava (IVC) anomalies are rare and result from embryogenesis defects between the sixth and eighth weeks of gestation. Infrarenal agenesis of the IVC is extremely rare, and although many patients remain asymptomatic, it can be associated with deep vein thrombosis (DVT), chronic venous insufficiency, and pelvic congestion syndromes. Its diagnosis is usually incidental, made during imaging studies. **Case report:** We present the case of a 25-year-old male patient with a history of DVT in the left lower extremity and suspected thrombophilia, without relevant genetic mutations. Abdominopelvic computed tomography angiography and thoracic angiography were performed, revealing absence of the infrarenal IVC and development of prominent collateral circulation. Chronic anticoagulation with rivaroxaban was prescribed, along with hematological follow-up and human genetics testing for further etiological evaluation. **Conclusion:** Infrarenal inferior vena cava agenesis is a rare and often asymptomatic anomaly, but it can be associated with deep vein thrombosis. Its detection by computed tomography angiography or magnetic resonance imaging allows for the identification of associated malformations and guides timely management. Treatment is individualized, with anticoagulation considered the mainstay of conservative management and surgery reserved for selected cases.

Rev Med Clin 2026;10(3):e05112610023

Keywords—Inferior vena cava, Congenital abnormalities, Vascular malformations, Anticoagulants, Thrombosis

Introducción

Las anomalías de la vena cava inferior (VCI) han sido descritas desde hace más de dos siglos. En 1793 Abernethy describió por primera vez la interrupción de la VCI con continuación hacia el sistema ácigos en un lactante de 10 meses que presentaba poliesplenia y dextrocardia.[1] Estas variantes anatómicas se originan como consecuencia de alteraciones durante el desarrollo embrionario que ocurre aproximadamente entre la sexta y la octava semana de gestación1. En la literatura se han descrito entre 15 y 60 variaciones anatómicas diferentes; sin embargo, solo un número limitado de ellas tiene relevancia clínica significativa.[2]

Los pacientes con agenesia de la vena cava inferior suelen ser asintomáticos, sin embargo, algunos estudios reportan casos con dolor lumbar y abdominal2, aunque debido a su etiopatogenia puede asociarse a hipoplasia/aplasia renal. La agenesia de la vena cava inferior se ha relacionado con diversas patologías venosas, entre ellas insuficiencia venosa crónica, síndrome de congestión pélvica y trombosis venosa profunda (TVP).[2–4] De hecho; La TVP en pacientes menores de 30 años es infrecuente; se ha descrito que aproximadamente el 5 % de estos casos presentan agenesia de la vena cava inferior.[4]

En la mayoría de los casos, estas anomalías se identifican de manera incidental durante estudios de imagen como la tomografía computarizada y la resonancia magnética, estimándose una prevalencia aproximada de 0.2–0.5 % en la población general y 2 % en pacientes con otras malformaciones cardiovasculares.[3] Aunque su frecuencia es baja, el reconocimiento de estas anomalías resulta de gran importancia clínica.

Reporte de Caso

Paciente masculino de 25 años con antecedente de ginecomastia y TVP de miembro inferior izquierdo en manejo con rivaroxabán, en seguimiento por hematología debido a sospecha de trombofilia de alto riesgo sin trombofilia genética mayor confirmada hasta el momento con antecedente familiar de madre con mutación MTHFR heterocigótica, acude a consulta de control con reporte de paraclínicos que evidencian: Hemograma sin leucocitosis(7,320 cel) , hemoglobina en rango adecuado (16 mg/dl) y plaquetas normales con perfil autoinmune incompleto que evidencia aglutininas frías y calientes negativas, cardiolipinas igM negativo, anticuerpos nucleares extractables negativos, beta-2 glicoproteína 1 (2GP1) IgM (2.40 UR/ml) negativo, estudio de hemoglobinuria paroxística nocturna (HPN) negativo y anticoagulante lúpico positivo aislado (35.1s). Adicionalmente; aporta estudios genéticos como mutación de factor V de Lyden (negativo), Gen MTHRF C677T (negativo). Como parte del estudio etiopatogénico, aporta una ecografía Doppler esplenoportal sin evidencia de alteraciones junto a una angiografía de tórax que reporta prominencia de la vena ácigos y una angiotomografía abdomino-pélvica (Figura 1 y Figura 2) que presenta hallazgos compatibles con ausencia de la vena cava inferior infrarrenal y aumento de la vascularización colateral.

Datos de contacto: Gillian Martínez Guerrero, Carrera 49C 82-70, Barranquilla, Atlántico 080020., Tel: (+57) 3017554845, coordepidemiologiaclinica@bonnadona.co



Figura 1: Ausencia de la vena cava infrarrenal, aumento de las colaterales retroperitoneales y vena ácigos dilatada.

Se indicó anticoagulación crónica con rivaroxabán a dosis de 20 mg diarios, se solicitaron estudios etiológicos complementarios (mutación G20210A, protrombina, perfil biliopancreatico) y valoración por genética humana con control por hematología en 2 meses.

Discusión

La vena cava inferior es un vaso venoso retroperitoneal que se origina por la confluencia de las venas ilíacas comunes. Se sitúa a la derecha de la línea media y se forma aproximadamente a nivel de la quinta vértebra lumbar. Su función principal es conducir la sangre venosa proveniente de las extremidades inferiores, la pelvis y el abdomen hacia la aurícula derecha.[5]

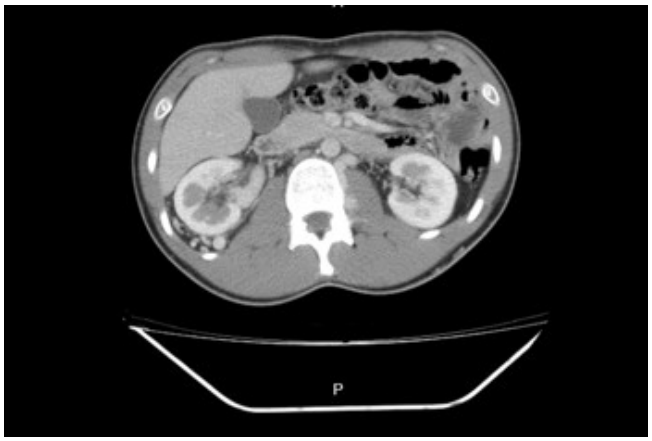

Figura 2: Angiotomografía abdominal con contraste en corte axial que muestra la aorta abdominal anterior al cuerpo vertebral y ausencia de la vena cava inferior.

Las anomalías congénitas de la VCI se clasifican anatómicamente en tres grupos: suprarrenales, renales e infrarrenales. Las variantes suprarrenales comprenden la continuación de la VCI hacia el sistema ácigos, la ausencia del segmento hepático con drenaje ácigos, la VCI izquierda con continuación por el sistema hemiácigos y la presencia de membranas congénitas. En el nivel renal se describen la vena renal izquierda retroaórtica y el anillo venoso circunaórtico. Finalmente, las anomalías infrarrenales incluyen VCI izquierda, duplicación de la VCI, duplicación derecha o ausencia de la VCI.3

Se debe considerar que, en la interrupción anatómica de la VCI, la falla en la formación de la anastomosis hepático-subcardinal resulta en la interrupción suprarrenal/intrahepática de la VCI con continuación de la ácigos; por lo que en estos casos la VCI infrarrenal no se encuentra alterada. Esta variante se presenta en aproximadamente el 0.6 % al 2 % de los pacientes con otros defectos cardiovasculares, hepáticos y pulmonares.[6] Mientras que la ausencia aislada del segmento infrarrenal de la VCI es una anomalía extremadamente rara e infrecuentemente asociada a hipoplasia/aplasia renal[7] en la que los portadores pueden permanecer asintomáticos si se desarrolla un sistema colateral venoso, que devuelve la sangre de las venas ilíacas al corazón a través de las venas ácigos y hemiácigos. En correspondencia con el caso descrito donde se evidencia prominencia de la vena ácigos y ausencia de la vena cava inferior infrarrenal con aumento de la vascularización colateral.

El principal mecanismo etiopatogénico de esta anomalía ocurre por alteraciones durante la embriogénesis. Sin embargo, algunos autores sugieren que puede ser un defecto adquirido; en 1980 Milner et al[8] fueron los primeros autores en sugerir que la ausencia infrarrenal de la VCI podría no ser de origen embrionario, sino que es el resultado de una trombosis intrauterina o perinatal de la VCI y 20 años más tarde se reportó el primer caso de una paciente de 12 años con TVP recurrente quien tenía documentado trombosis perinatal de la VCI y posterior ausencia de la VCI infrarrenal.[9] De hecho; La relación entre la atresia de la VCI y la trombosis no se limita únicamente al posible mecanismo patogénico ya que se ha descrito un riesgo diez veces mayor de trombosis venosa en la edad adulta en pacientes con esta malformación10. Bianchi et al.11 sugieren que esta alteración aumenta el riesgo de trombosis venosa profunda (TVP) al disminuir el retorno cardíaco y promover la estasis venosa abdominal y de las extremidades inferiores. Aunque las vías alternativas permiten el drenaje venoso de las extremidades inferiores, la agenesia de la VCI (ACVI) puede predisponer a la hipertensión venosa y complicaciones como la tromboembolia.[10,11]

Diversos autores han descrito una asociación entre las anomalías de la vena cava inferior y trastornos de trombofilia. En particular, Gayer et al.[12] reportaron una elevada prevalencia de estados trombofílicos en pacientes con anomalías de la VCI, sugiriendo que la combinación de estasis venosa e hipercoagulabilidad podría desempeñar un papel importante en la fisiopatología de la trombosis venosa profunda. Por otro lado; De la Morena et al[10] consideran que la presencia de una trombofilia grave podría respaldar el papel de un estado de hipercoagulabilidad grave en el desarrollo del primer evento trombótico que conlleva a anomalías de la VCI durante la embriogénesis.

Aunque la mayoría de las anomalías de la vena cava inferior cursan de forma asintomática y suelen detectarse incidentalmente, las alteraciones hemodinámicas asociadas pueden generar manifestaciones clínicas diversas e inespecíficas que requieren un reconocimiento y manejo adecuados. Alteraciones hemodinámicas como el reflujo, la estasis venosa o la compresión de estructuras vasculares pueden favorecer la aparición de diversas entidades asociadas, entre ellas insuficiencia venosa crónica, trombosis venosa profunda, tromboembolismo pulmonar, síndrome postrombótico, síndrome de congestión pélvica y otros cuadros compresivos vasculares. *La ausencia infrarrenal como una anomalía suele cursar de forma asintomática y encontrarse únicamente en los familiares de primer grado una alta prevalencia de arterias renales accesorias sin relevancia clínica.*[1,3] En nuestro caso, se documentó además antecedente familiar de trombofilia en un familiar de primer grado (madre con trombofilia heterocigota), lo cual podría representar un factor adicional que contribuya al riesgo trombótico del paciente.

Tal como en el caso reportado el diagnóstico de estas anomalías es imagenológico, diversos autores consideran que la angiotomografia computarizada con contraste endovenoso es la opción de elección ya que permite realizar una evaluación anatómica integral del eje venoso y posibilita la detección de alteraciones hemodinámicas asociadas, como dilatación de venas toracolumbares, abdominales y pélvicas, desarrollo de circulación colateral, trombosis venosa y otros fenómenos de compresión vascular. La resonancia magnética también constituye una herramienta diagnóstica útil, al no emplear radiación ionizante y asociarse a un bajo riesgo de efectos adversos en aquellos pacientes pediátricos o con deterioro renal.[14,15] Ambos estudios proporcionan una evaluación rápida, precisa y no invasiva de la vena cava y circulación renal.

En la actualidad no existen guías clínicas que establezcan un manejo terapéutico específico para estos pacientes. En ge-

neral, el tratamiento es conservador y se orienta a reducir la estasis venosa, prevenir la formación de trombos y disminuir el riesgo de recurrencia. La anticoagulación constituye el pilar terapéutico, empleándose heparina, antagonistas de la vitamina K o anticoagulantes orales directos.[2,3] En concordancia con lo descrito en la literatura, el paciente de nuestro caso se encuentra en manejo anticoagulante con rivaroxabán, un anticoagulante oral directo, como estrategia para prevenir eventos trombóticos recurrentes. Asimismo, se recomiendan medidas adicionales como evitar ejercicio físico de alta intensidad, utilizar medias de compresión, elevar las extremidades inferiores y controlar otros factores de riesgo asociados a trombosis venosa profunda (TVP).[14,15]

La duración óptima de la anticoagulación continúa siendo motivo de debate. En un estudio retrospectivo que incluyó nueve pacientes con agenesia de VCI y TVP, seguidos durante 78 meses, no se registraron hemorragias mayores en quienes recibieron anticoagulación, y las recurrencias se observaron únicamente en aquellos que suspendieron el tratamiento.[2,3,14,15] Por otro lado, en otra serie retrospectiva de seis pacientes en quienes la anticoagulación se interrumpió tras un promedio de 35 meses, solo uno presentó recurrencia de TVP.[2,3,14,15] A pesar de la limitada evidencia disponible, numerosos reportes de caso sugieren mantener la anticoagulación de forma indefinida, siempre que no existan contraindicaciones, debido al riesgo persistente de recurrencia asociado a esta anomalía vascular6. Mientras que otros autores proponen que la duración del tratamiento debe individualizarse, considerando factores como la presencia de riesgos trombóticos adicionales, el número de episodios trombóticos previos y el potencial riesgo de sangrado.[2,3,10] Siguiendo este enfoque, en nuestro paciente se decidió instaurar anticoagulación con rivaroxabán de forma indefinida, tras una valoración individualizada del balance riesgo-beneficio.

También se han descrito opciones quirúrgicas, como la trombectomía venosa o incluso el reemplazo protésico de la vena cava inferior, con resultados favorables en algunos casos. No obstante, el manejo quirúrgico suele reservarse para pacientes con progresión rápida de la insuficiencia venosa crónica o en aquellos que presentan trombosis venosa profunda asociada al colapso del drenaje venoso colateral.[3]

Conclusión

Las anomalías de la vena cava inferior, en particular la agenesia del segmento infrarrenal, son entidades poco frecuentes que pueden permanecer asintomáticas durante largos periodos y manifestarse mediante eventos trombóticos venosos, especialmente en pacientes jóvenes. Su diagnóstico se basa principalmente en estudios de imagen como la angiotomografía computarizada o la resonancia magnética, que permiten definir la anatomía venosa y la presencia de circulación colateral. Ante la ausencia de guías clínicas específicas, el manejo debe individualizarse según el perfil clínico y el riesgo de recurrencia trombótica. En este contexto, la anticoagulación constituye el pilar del tratamiento. El caso presentado resalta la importancia de considerar anomalías congénitas del sistema venoso en el estudio etiológico de la trombosis venosa profunda en pacientes jóvenes, lo que permite establecer estrategias de tratamiento y seguimiento orientadas a reducir el riesgo de recurrencia y sus posibles complicaciones a largo plazo.

Responsabilidades éticas

Los autores declaran que hubo consentimiento de publicar los datos de este reporte de caso por el paciente.

Este caso fue presentado y aprobado por el comité de ética de la institución.

Confidencialidad: Los autores declaran que en este articulo no aparecen datos personales de la paciente

Financiamiento

Los autores no recibieron ningún tipo de reconocimiento económico por este trabajo de investigación.

Conflicto de Interés

Los autores no tienen ningún conflicto de interés en la redacción del presente manuscrito.

Referencias

[1] Kannappan M, Sakthi Velavan S. Inferior vena cava agenesis: an underrated cause of deep venous thrombosis. Cureus. 2023;15(1):e33667. DOI: 10.7759/cureus.33667.

[2] Castro LF, Zapico A, Wilhelm R. Trombosis venosa profunda y agenesia de vena cava inferior: presentación típica en una anomalía poco frecuente. Caso clínico. Rev Med Chile. 2020;148(12):1833-1837. DOI: 10.4067/S0034-98872020001201833.

[3] Nigro B, Ferrari Ayarragaray JE. Anomalías de vena cava inferior: revisión e implicaciones quirúrgicas. Angiología. 2021;73(4):182-191. DOI: 10.20960/angiologia.00282.

[4] Lambert M, Marboeuf P, Midulla M, Trillot N, Beregi JP, Mounier-Vehier C, et al. Inferior vena cava agenesis and deep vein thrombosis: 10 patients and review of the literature. Vasc Med. 2010;15(6):451-459. DOI: 10.1177/1358863X10391355.

[5] García-Fuster MJ, Forner MJ, Flor-Lorente B. Anomalías de la vena cava y trombosis venosa profunda. Rev Esp Cardiol. 2006;59(2):171-175. DOI: 10.1157/13084646.

[6] Matos MI, Grijó C, Pinto C, Costa Moreira A, Patacho M. Inferior vena cava agenesis, a forgotten etiology of deep vein thrombosis in young patients: a case report. Cureus. 2024;16(7):e64089. DOI: 10.7759/cureus.64089.

[7] Oliveira JD, Martins I. Congenital systemic venous return anomalies to the right atrium review. Insights Imaging. 2019;10:115. DOI: 10.1186/s13244-019-0802-y.

[8] Milner LB, Marchan R. Complete absence of the inferior vena cava presenting as a paraspinous mass. Thorax. 1980;35:798-800. DOI: 10.1136/thx.35.10.798.

[9] Ramanathan T, Hughes TMD, Richardson AJ. Perinatal inferior vena cava thrombosis and absence of the infrarenal inferior vena cava. J Vasc Surg. 2001;33:1097-1099. DOI: 10.1067/mva.2001.114205.

[10] de la Morena-Barrio ME, Gindele R, Bravo-Pérez C, Ilonczai P, Zuazu I, Speker M, et al. High penetrance of inferior vena cava system atresia in severe thrombophilia caused by homozygous antithrombin Budapest 3 variant: description of a new syndrome. Am J Hematol. 2021;96(11):1363-1373. DOI: 10.1002/ajh.26304.

[11] Bianchi M, Giannini D, Balbarini A, Castiglioni MG. Congenital hypoplasia of the inferior vena cava and inherited thrombophilia: rare associated risk factors for idiopathic deep vein thrombosis. J Cardiovasc Med. 2008;9:101-104. DOI: 10.2459/JCM.0b013e328014a8a4.

[12] Saab K, Brahmandam AS, Brackett AL, Desai MM, Dardik A, Guzman RJ, et al. Systematic review of inferior vena cava atresia. J Vasc Surg Venous Lymphat Disord. 2023;11(6):1253-1264. DOI: 10.1016/j.jvsv.2023.07.002.

[13] Rodríguez-Lorenzo L, Rizza-Siniscalchi N, Madrazo-González Z, Romera-Villegas A. Tratamiento de la trombosis venosa profunda asociada a agenesia de vena cava inferior. Revisión de las anomalías de vena cava inferior. Angiología. 2011;63(6):254-260. DOI: 10.1016/j.angio.2011.09.003.

[14] Oblitas CM, García-García A, Galeano-Valle F, et al. Long-term anticoagulant treatment in patients with inferior vena cava agenesis and deep vein thrombosis. Thromb Res. 2020;196:305-307. DOI: 10.1016/j.thromres.2020.09.009.

[15] Tufano A, López-Jiménez L, Bikdeli B, García-Bragado F, Mazzolai L, Amitrano M, et al. Inferior vena cava agenesis in patients with lower limb deep vein thrombosis in the RIETE registry. When and why to suspect. Int J Cardiol. 2020;305:115-119. DOI: 10.1016/j.ijcard.2020.01.013.