

Meningoencefalitis Criptocócica: Un Reporte de Caso

Reporte de Caso

Sergio González-Ramírez¹

¹ Universidad Juárez del Estado de Durango

Fecha de recepción del manuscrito: 31/Marzo/2025

Fecha de aceptación del manuscrito: 02/Abril/2025

Fecha de publicación: 17/Abril/2025

DOI: 10.5281/zenodo.16289442

Creative Commons: Esta obra está bajo una Licencia Creative Commons Atribución-No Comercial-Sin Derivadas 4.0 Internacional.

Resumen—

Introducción: *Cryptococcus* es una levadura encapsulada con capacidad oportunista, responsable de infecciones graves como meningoencefalitis y criptococosis diseminada. Las especies más relevantes son *Cryptococcus neoformans* y *Cryptococcus gatti*; la primera afecta principalmente a individuos con sistema inmune suprimido, mientras que la segunda puede infectar a personas con sistema inmune competente. La infección ocurre por vía respiratoria, generalmente de forma asintomática o con síntomas leves, sin embargo, en personas con sistema inmune debilitado, el hongo puede diseminarse al sistema nervioso central. **Reporte de caso:** Se presenta el caso de un paciente masculino con antecedente de evento cerebrovascular isquémico y diabetes mellitus tipo 2 que consultó por cefalea de predominio holocraneana, náuseas, vómito, desorientación, deterioro del estado de consciencia, con una resonancia magnética cerebral mostrando lesión con aumento de intensidad en ventrículo lateral derecho. Se realizó punción de líquido cefalorraquídeo (LCR) con resultados sugerentes de meningitis micótica. Posteriormente, el cultivo de LCR se reportó positivo a tinta china para *Cryptococcus neoformans* y crecimiento de este patógeno en agar dextrosa Sabouraud. Se inició tratamiento a base de anfotericina B y 5-fluocitosina, sin embargo, presentó complicaciones que concluyeron en el deceso del paciente. **Conclusiones:** la meningoencefalitis criptocócica es una entidad con elevada mortalidad, por lo que demostrar hallazgos sugerentes en sistema nervioso central debe ser indicador de iniciar esquemas de abordaje terapéutico intensivos que permitan impactar en el pronóstico del paciente.

Rev Med Clin 2025;9(1):e17042509007

Palabras clave—Meningoencefalitis, *Cryptococcus neoformans*, Neuroinfección, Hongo

Abstract—Cryptococcal meningoencephalitis: A case report

Introduction: *Cryptococcus* is an encapsulated yeast with opportunistic capabilities, responsible for severe infections such as meningoencephalitis and disseminated cryptococcosis. The most relevant species are *Cryptococcus neoformans* and *Cryptococcus gatti*; the former mainly immunosuppressed individuals, while the latter can infect immunocompetent individuals. The infection occurs through the respiratory route, usually asymptotically or with mild symptoms; however, in individuals with a weakened immune system, the fungus can spread to the central nervous system. **Case Report:** This is the case of a male patient with a history of ischemic cerebrovascular event and type 2 diabetes mellitus who presented with headache, predominantly holocranial, nausea, vomiting, disorientation, and impaired consciousness. Brain MRI showed a lesion with increased intensity in the right lateral ventricle. A lumbar puncture was performed with results suggestive of fungal meningitis. Subsequently, the cerebrospinal fluid culture was positive for *Cryptococcus neoformans* using India ink and showed growth of this pathogen on Sabouraud dextrose agar. Treatment with amphotericin B and 5-flucytosine was initiated; however, the patient developed complications that ultimately led to his death **Conclusions:** Cryptococcal meningoencephalitis is a condition with high mortality. Therefore, finding suggestive signs in the central nervous system should be an indicator to initiate intensive treatment regimens that can impact the patient's prognosis.

Rev Med Clin 2025;9(1):e17042509007

Keywords—Meningoencephalitis, *Cryptococcus neoformans*, Neuroinfection, Fungus

INTRODUCCIÓN

Cryptococcus es una levadura con cápsula que actúa como un hongo oportunista con capacidad de generar infecciones graves, incluyendo meningoencefalitis y criptococosis diseminada. Dentro de este género, las especies más comunes son *Cryptococcus neoformans* y *Cryptococcus gattii*. Mientras que *C. neoformans* afecta mayormente a personas con inmunocompromiso, *C. gattii* suele causar infecciones en individuos con inmunocompetencia.¹

Cryptococcus neoformans (CN) es un hongo ampliamente distribuido en el ambiente y se encuentra con frecuencia en materiales contaminados con excretas de palomas. En menor medida, también puede aislarse del suelo, el aire, ciertos árboles, frutas, vegetales y excretas de otras aves. Su predilección por los desechos de palomas se debe a la presencia de compuestos nitrogenados de bajo peso molecular, como purinas, xantinas, creatinina, ácido úrico y urea, que favorecen su proliferación en este sustrato.² Por lo que esto propicia que la población más afectada sea aquella que está en contacto con dichas excretas, como lo son actividades de ganadería y agricultura.

La infección en humanos se presenta a través de la vía respiratoria, mayormente provocando una afección pulmonar leve y pasajera, que suele ser asintomática. No obstante, en personas con sistema inmune deprimido, el hongo puede diseminarse hasta el sistema nervioso central, dando lugar a manifestaciones neurológicas como meningitis o meningoencefalitis.³

La meningoencefalitis criptocócica no siempre se limita a individuos con inmunodepresión evidente, y en algunos casos, puede afectar hasta al 25-30% de los pacientes diagnosticados con CN. Debido a esto, la enfermedad ha generado un gran interés en la investigación, ya que estos casos plantean desafíos particulares en términos de inmunología, epidemiología y tratamiento.⁴

Se presenta un reporte de caso de un paciente con antecedente de evento cerebrovascular isquémico que presentó meningoencefalitis por *Cryptococcus neoformans*.

REPORTE DE CASO

Paciente masculino de 67 años, latino, residente de zona rural, con antecedentes de alcoholismo crónico, hipertensión arterial sistémica, diabetes mellitus tipo 2 con mal apego al tratamiento, hiperplasia prostática, evento cerebrovascular isquémico, RANKIN 4, complicado con crisis convulsivas de inicio tardío en tratamiento con fenitoína. Acude a centro hospitalario el 25/11/2024 con cuadro clínico de 72 horas de evolución caracterizado por cefalea holocraneana de predominio verperertino, aumenta en intensidad progresivamente,

que no cede al uso de antiinflamatorios no esteroideos, y se acompaña de náuseas, vómito, desorientación, deterioro del estado de consciencia, exacerbación de las convulsiones, picos febriles mayores a 38° C, signo de Babinski positivo derecho. Resto de sistemas sin hallazgos patológicos.

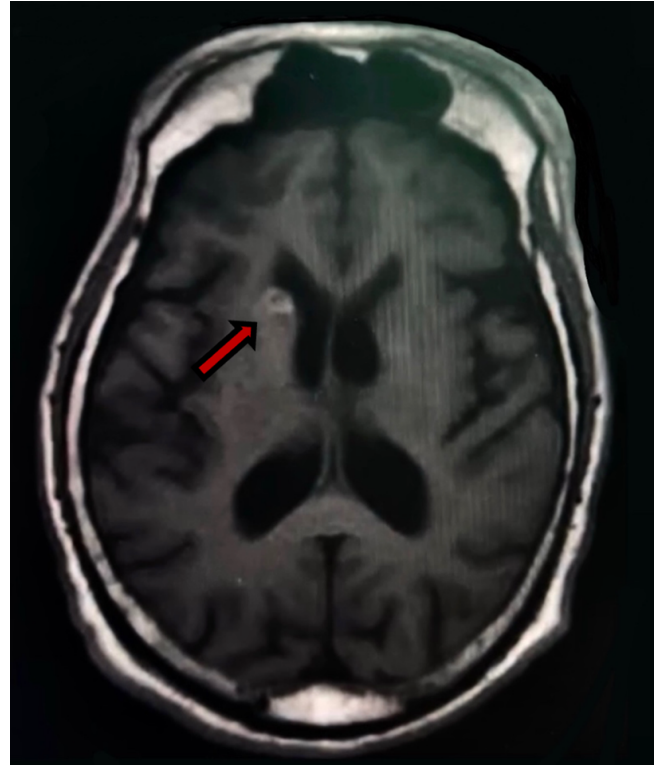


Figura 1: Resonancia magnética cerebral contrastada con gadolinio 28/08/2024: lesión con aumento en la intensidad de señal a nivel de ventrículo lateral derecho que genera compresión de dicha estructura asociado a cambios secundarios a proceso infeccioso.

Por esta razón se decide hospitalizar para su estudio y diagnóstico. A su ingreso se realizan paraclínicos, reportando hemoglobina 11.4 mg/dL, leucocitos 13.2 /mm³, neutrófilos 8240 uI, plaquetas 203/mm³, creatinina 0.7 mg/dl, TP 12.2 segundos, TPT 25.4 segundos, sodio 136mEq/L, potasio 4.2 mEq/L, cloro 106 mEq/L, panel viral y marcadores tumorales negativos. Estudios imagenológicos, se realiza tomografía computarizada (TAC) de cráneo 26/11/2024 que no muestra aparentes lesiones ocupativas, ni otras alteraciones. Resonancia magnética (RM) cerebral 28/11/2024 con lesión hiperintensa, redondeada, bien delimitada, a nivel de ventrículo lateral derecho, que genera compresión de dicha estructura, sugerente de quiste localizado en dicha región (Figura 1) así como múltiples lesiones discretamente hiperintensas y de centro isoíntenso en secuencias T2 compatibles con probables quistes en ubicación lóbulo frontal bilateral y lóbulo parietal derecho (Figura 2). Se realiza punción lumbar 29/11/2024 obteniéndose muestra de 10 cc de líquido cefalorraquídeo (LCR) donde se presenta predominio linfocitario (80%), hipoglucorraquia, no hiperproteorraquia (Tabla 1). Se cultivó muestra de LCR por sospecha de micosis.

Se procedió traslado a unidad de cuidados intensivos 30/11/2024 y se inició tratamiento antibiótico empírico con

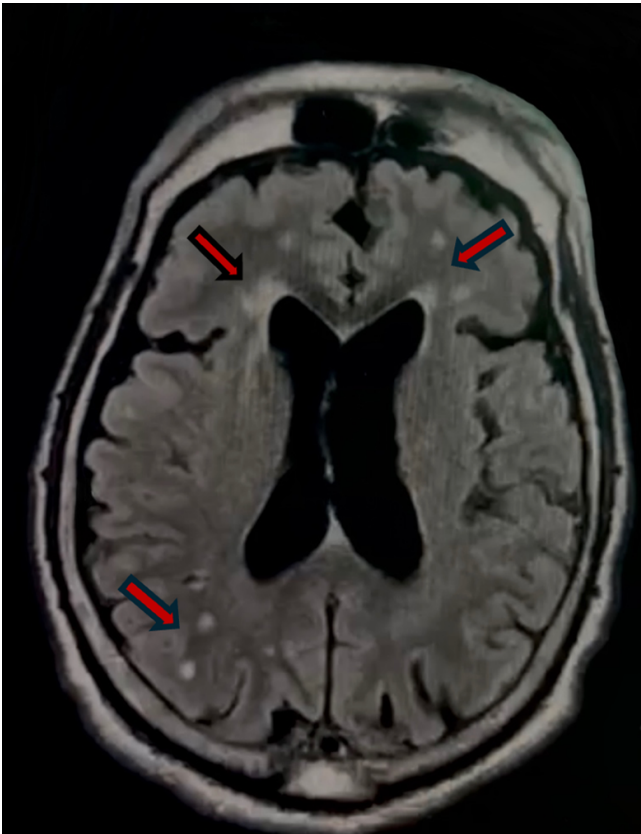


Figura 2: Resonancia magnética cerebral 28/08/2024: múltiples lesiones discretamente hiperintensas y de centro isoíntenso en secuencias FLAIR compatibles con probables quistes en ubicación lóbulo frontal bilateral y lóbulo parietal derecho.

anfotericina B y ceftriaxona debido a sospecha de neuroinfección de tipo meningoencefalitis. Se recibe reporte de cultivo de LCR 05/12/2024 encontrando crecimiento de levaduras de *Cryptococcus neoformans* en agar dextrosa Sabouraud, tinta china positiva a CN. Se confirmó diagnóstico de meningoencefalitis por *Cryptococcus neoformans* 05/12/2024, se ajustó terapia antimicrobiana a anfotericina b y flucitosina.

Durante estancia hospitalaria, el 08/12/2024 inició con vómitos de contenido hemático abundante, deterioro ventilatorio, desaturación, requerimiento de manejo de la vía aérea avanzada y soporte de vasopresor por choque hipovolémico. Se obtuvo muestra de secreción bronquial, reportando *Klebsiella pneumoniae* en cultivo, PCR *Mycobacterium tuberculosis* negativo. A los días siguientes entró en parada cardiorespiratoria y falleció 11/12/2024

DISCUSIÓN

Cryptococcus es un hongo encapsulado que suele ingresar al organismo humano mediante el tracto respiratorio o la piel. Entre sus especies patógenas se encuentran *C. neoformans*, *C. denoformans* y el complejo *C. gattii*. De estas, *C. neoformans* es el principal causante de meningitis criptocócica en pacientes con diabetes mellitus (DM), mayormente en aquellos con sistema inmune suprimido, como las personas que viven con VIH. No obstante, con la creciente implementación de la terapia antirretroviral de gran actividad

(TARGA), las infecciones criptocócicas han sido cada vez más frecuentes en pacientes con sistema inmune suprimido sin VIH, como receptores de trasplantes de órganos sólidos y personas con DM de larga evolución.

En individuos con DM, la hiperglucemia favorece el crecimiento de microorganismos, incluido *Cryptococcus*. Un control deficiente de la glucosa en sangre compromete la inmunidad celular, lo que disminuye las defensas del organismo y lo hace más susceptible a esta infección. Como consecuencia, los pacientes con DM y meningitis criptocócica (MC) presentan mayor gravedad de la enfermedad y una mayor tasa de mortalidad.

Este hongo muestra una especial afinidad por el sistema nervioso central, pudiendo evolucionar desde una antigenemia criptocócica asintomática hasta una meningoencefalitis criptocócica con síntomas clínicos. Además, puede afectar otros órganos, manifestándose con nódulos pulmonares, linfadenopatía hiliar, calcificaciones pulmonares, lesiones osteolíticas óseas y erupciones cutáneas similares al molusco contagioso.

La criptococosis está estrechamente relacionada con estados de inmunosupresión; sin embargo, puede presentarse en personas con un sistema inmunológico aparentemente normal. Por ello, ante cualquier alteración del estado mental, los médicos deben considerar esta enfermedad dentro del diagnóstico diferencial.

El infarto cerebral como complicación de infecciones bacterianas es un evento relativamente frecuente, mientras que su relación con infecciones fúngicas ha sido menos documentada en la literatura médica. La mayoría de la información disponible sobre este tema proviene de series de casos y reportes clínicos.

En este reporte de caso, se presenta un paciente con meningoencefalitis, con DM 2 mal controlada de larga evolución y antecedente de EVC isquémico.

LCR	Resultado
Examen Físico	
Color	Amarillo
Aspecto	Transparente
Examen Microscópico	
Linfocitos	80 %
Monocitos	15 %
Neutrófilos	5 %
Examen Químico	
Glucosa	25mg/dl
Proteínas	605mg/dl

Tabla 1: Análisis de líquido cefalorraquídeo 29/11/2024.

En la criptococosis, los infartos cerebrales suelen estar relacionados con procesos de vasculitis. Se presentan hipótesis

que intentan explicar el mecanismo mediante el cual *Cryptococcus* puede inducir isquemia y eventos cerebrovasculares.

Una de las teorías sugiere que el hongo alcanza el sistema nervioso central y las meninges mediante el torrente sanguíneo desde un sitio primario de infección. Una vez en las meninges, puede penetrar directamente en el parénquima cerebral desplazándose a través del espacio de Virchow-Robin. Esta invasión desencadena una respuesta inflamatoria local, generando vasodilatación y generación de material inflamatorio, lo que contribuye a la formación de quistes.

Otra hipótesis plantea que la lesión vascular responsable del infarto cerebral es consecuencia de un efecto tóxico sobre el endotelio, combinado con el depósito de complejos antígeno-anticuerpo. Este proceso desencadena vasculitis y disminuye el calibre de los vasos sanguíneos, afectando el flujo cerebral y favoreciendo la isquemia.⁵

En meningitis por *Cryptococcus* hasta 47% de las tomografías son normales, del mismo modo, hasta 8% de las resonancias magnéticas pueden no presentar alteraciones. Esto dificulta aun más el diagnóstico.⁶

Las manifestaciones clínicas de la criptococosis del sistema nervioso central (SNC) son variadas e incluyen síntomas como cefalea, fiebre, neuropatías craneales, alteraciones en el estado mental, letargo, pérdida de memoria y signos de irritación meníngea. Por lo general, estos síntomas se desarrollan de manera progresiva a lo largo de varias semanas. No obstante, en algunos casos, la presentación clínica puede ser más aguda o atípica, con ausencia de síntomas característicos como la cefalea.⁷

El líquido cefalorraquídeo (LCR) es la muestra de referencia para el diagnóstico de criptococosis, ya que en la mayoría de los casos presenta alteraciones características, como un aumento de la presión, elevación de leucocitos con predominio de linfocitos, concentración elevada de proteínas y niveles reducidos de glucosa. Las blastoconidias encapsuladas, de forma redonda u ovalada y con un diámetro de 4 a 6 μm, pueden visualizarse fácilmente mediante la tinción con tinta china. Además del LCR, el hongo también puede detectarse en muestras como esputo, lavado broncoalveolar, orina, biopsias, sangre, médula ósea, exudados de úlceras, material purulento y secreciones prostáticas.

Para su cultivo, *Cryptococcus* puede desarrollarse en medios utilizados en el procesamiento bacteriológico del LCR, como el agar sangre, así como en medios selectivos como el agar glucosado de Sabouraud, siempre que no contenga cicloheximida o actidiona. Los hemocultivos se procesan en medios comerciales específicos. La identificación del hongo se basa en su morfología macroscópica y microscópica: sus colonias, que aparecen entre 48 y 72 horas después de la siembra, tienen un color crema y una textura mucosa. A nivel microscópico, la presencia de levaduras encapsuladas confirma el diagnóstico, y su caracterización fenotípica permite diferenciar las especies del complejo *Cryptococcus*.

Para distinguir entre *C. neoformans* y *C. gattii*, se utiliza el medio de canavanina glicina azul de bromotimol.⁸

El tratamiento consta de 3 fases: inducción, consolidación y mantenimiento o profilaxis secundaria.

- **Fase de inducción.** El tratamiento inicial consiste en anfotericina B a una dosis de 0,7 mg/kg/día por vía intravenosa (IV), en combinación con 5-fluocitosina administrada por vía oral (VO) a 100 mg/kg/día, fraccionada en cuatro tomas diarias, durante un período de dos semanas. En caso de no contar con 5-fluocitosina, la opción alternativa es anfotericina B (0,7 mg/kg/día IV) junto con fluconazol a 800 mg/día VO, también por dos semanas. Durante esta fase, es fundamental monitorear la toxicidad de la anfotericina B, prestando especial atención a la posible aparición de hipocalcemia y nefrotoxicidad.
- **Fase de consolidación.** Tras la inducción, se continúa con fluconazol a una dosis de 800 mg/día VO, por un período mínimo de ocho semanas.
- **Fase de mantenimiento o profilaxis secundaria.** Para prevenir recurrencias, se administra fluconazol en dosis de 200-400 mg/día VO.

Si el paciente presenta intolerancia o resistencia al fluconazol, se consideran alternativas terapéuticas como: itraconazol, anfotericina B o posaconazol.⁹

El diagnóstico se estableció tras la identificación del microorganismo mediante una punción lumbar, realizada luego de que el paciente presentara un agravamiento de su estado neurológico, manifestado por exacerbación de las convulsiones y disminución del nivel de conciencia. La observación del hongo con tinción de tinta china en el microscopio permitió iniciar rápidamente el tratamiento con anfotericina B. Sin embargo, a pesar de la terapia, la condición del paciente continuó deteriorándose, evolucionando hasta su deceso.

CONCLUSIONES

La criptococosis es una enfermedad de elevada mortalidad, tradicionalmente asociada a pacientes con inmunosupresión severa. A pesar de ello, el creciente número de casos reportados en personas sin este factor de riesgo muestra la necesidad de ampliar su sospecha diagnóstica. Ante cualquier paciente con alteraciones neurológicas, debe considerarse esta infección, y en aquellos que requieran una punción lumbar, la tinción con tinta china y el cultivo debe realizarse de manera sistemática como parte de los estudios complementarios.

Las enfermedades bien conocidas por los médicos, pero con presentaciones inusuales, representan un gran desafío diagnóstico. Es imperativo mencionar que, en la práctica clínica, es más común encontrar formas atípicas de enfermedades frecuentes que enfrentarse a patologías extremadamente raras. Mantener una visión amplia y una sospecha clínica activa puede ser clave para detectar casos que, de otra manera, podrían pasar desapercibidos.

RESPONSABILIDADES ÉTICAS

El autor declara que para esta investigación no se han realizado experimentos en seres humanos ni animales.

FINANCIAMIENTO

El financiamiento del trabajo fue cubierto por el autor.

CONFLICTO DE INTERÉS

El autor niega presentar conflictos de interés en este trabajo.

REFERENCIAS

- [1] Talwar S, Maldar S, Mudda A, J Pinto C, Julovich A. Diagnosis of Dyke-Davidoff-Masson syndrome in an adult. *Radiol Case Rep* [Internet]. 2024 Dec;19(12):6241–5. <https://doi.org/10.1016/j.radcr.2024.08.098>
- [2] Dary Caicedo Bejarano LD, Álvarez MI. Crecimiento del complejo *Cryptococcus neoformans*/*Cryptococcus gattii* en extractos de excretas de palomas. *Entramado*. 2019 Dec 30;16(1):218–29. <https://doi.org/10.18041/1900-3803/entramado.1.6087>
- [3] Villafuerte DB, Passeri MF, Qazi R, Baireddy M, Sanchez FL. Transverse Myelitis Associated with *Cryptococcus neoformans* in an Immunocompetent Patient. *Case Rep Infect Dis*. 2022 Feb 21;2022:1–5. <https://doi.org/10.1155/2022/2000246>
- [4] Cumagun PM, Moore MK, McCarty TP, McGwin G, Pappas PG. Cryptococcal Meningoencephalitis in Phenotypically Normal Patients. Vol. 12, *Pathogens. Multidisciplinary Digital Publishing Institute (MDPI)*; 2023. <https://doi.org/10.3390/pathogens12111303>
- [5] Phadke R V., Agarwal V, Naik S. Multicystic encephalomalacia secondary to head trauma. Vol. 8, *Journal of Neurosciences in Rural Practice*. Medknow Publications; 2017. p. 158–9. <https://doi.org/10.4103/0976-3147.193537>
- [6] Katchanov J, Branding G, Jefferys L, Arastéh K, Stocker H, Siebert E. Neuroimaging of HIV-associated cryptococcal meningitis: comparison of magnetic resonance imaging findings in patients with and without immune reconstitution. *Int J STD AIDS*. 2016 Feb 1;27(2):110–7. <https://doi.org/10.1177/0956462415574633>
- [7] Maziarz EK, Perfect JR. Cryptococcosis. Vol. 30, *Infectious Disease Clinics of North America*. W.B. Saunders; 2016. p. 179–206. <https://doi.org/10.1016/j.idc.2015.10.006>
- [8] Castañeda E, Lizarazo J. Protocolo de estudio y manejo de los pacientes con criptococosis A protocol for the study and management of patients with cryptococcosis. 2012;16:123–5. <https://www.elsevier.es/es-revista-infectio-351-articulo-protocolo-estudio-manejo-pacientes-con-S0123939212700383>
- [9] Correction to Global guideline for the diagnosis and management of rare yeast infections: an initiative of the ECMM in cooperation with ISHAM and ASM (The Lancet Infectious Diseases (2021) 21(12) (e375–e386), (S1473309921002036), (10.1016/S1473-3099(21)00203-6)). Vol. 24, *The Lancet Infectious Diseases*. Elsevier Ltd; 2024. p. e485. [https://www.thelancet.com/journals/laninf/article/PIIS1473-3099\(24\)00426-2/fulltext](https://www.thelancet.com/journals/laninf/article/PIIS1473-3099(24)00426-2/fulltext)