

Condrosarcoma Escapular

Instantánea Clínica

Olga Encinas-Rodríguez¹, Ángela Nieto de Tena-Gil¹ y Pablo José Vaquero-Caballero²

¹ *Facultativo Adjunto Especialista de Urgencias. Hospital Universitario de Burgos. Burgos*

² *Residente de Urología. Hospital Universitario de Burgos. Burgos*

Fecha de recepción del manuscrito: 07/Febrero/2024

Fecha de aceptación del manuscrito: 20/Junio/2024

Fecha de publicación: 30/Agosto/2024

DOI: 10.5281/zenodo.14633051

Creative Commons: Esta obra está bajo una Licencia Creative Commons Atribución-No Comercial-Sin Derivadas 4.0 Internacional.

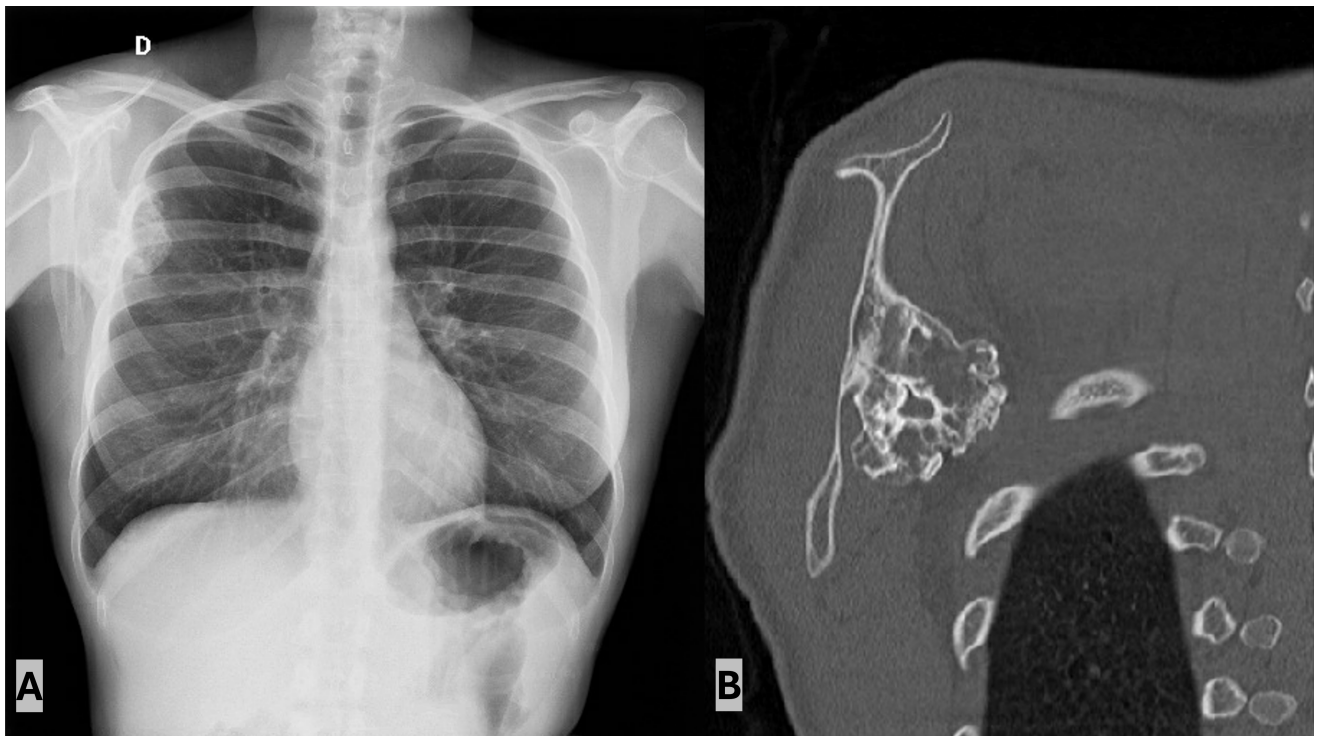


Figura 1: 1A) Radiografía de tórax en la que se observa una lesión osteolítica en borde posteromedial de escápula derecha de borde mal definido, con patrón punteado sugestivo de calcificaciones en su interior; 1B) Tomografía Axial Computerizada coronal de tórax en el que se objetiva lesión exofítica en borde posteromedial escapular derecho mal definido, con erosión cortical y dudosa reacción perióstica, sugestiva de condrosarcoma de bajo grado.

Se trata de una paciente de 27 años, sin antecedentes médicos ni familiares de interés que presenta dolor de espalda de intensidad moderada refractario a tratamiento analgésico; y un bultoma en región medial de escápula derecha, con un crecimiento progresivo a lo largo de los últimos cuatro años. A la exploración destaca la presencia de un bultoma de aproximadamente 40x50 mm, de consistencia dura, inmóvil y fijado a hueso adyacente. No se observan limitaciones en el movimiento ni sensación de chasquido. En Radiografía de tórax se evidencia la presencia de una masa exofítica en la escápula derecha sugerente de osteocondroma (Figura 1A). La paciente es derivada a Traumatología para completar estudio. Se realiza una resonancia magnética completándose estudio con TC de tórax. Se revela la existencia de un osteocondroma pediculado en el borde posteromedial del ala de la escápula, con una medida de 24x46x53 mm (transversa x anteroposterior x craneocaudal). Presenta edema óseo del pedículo y mala definición del borde posteromedial, sin poder descartarse edema secundario a fracturas trabeculares del pedículo y degeneración sugestivo de condrosarcoma de bajo grado (Figura 1b). Como parte del tratamiento, se realiza una osteotomía de la escápula, y en el análisis histopatológico se confirma la presencia de un condrosarcoma periférico de grado 1.

Los osteocondromas son tumores cartilagosos que representan la neoplasia benigna más frecuente del esqueleto axial. Se caracterizan por ser lesiones óseas compuestas por tejido cartilagosos y médula, recubiertos de cartílago hialino.^{1,2}

La escápula se considera una localización infrecuente. Habitualmente se manifiestan como masas pedunculadas o sésiles en la metafisis de los huesos largos, siguiendo su formación el proceso de crecimiento óseo hasta completarse el cierre de la fisis.^{1,2}

Dado su naturaleza asintomática, generalmente suelen presentarse como un hallazgo incidental; sin embargo, en algunas ocasiones, pueden producir dolor o afectar a la función normal.²

La posibilidad de que se produzca una transformación maligna, como la aparición de condrosarcomas, es baja, siendo inferior al 1%. No obstante, la presencia de síntomas tales como dolor, inflamación, bordes irregulares o un aumento en las dimensiones, junto con la localización en áreas menos comunes como la escápula, el fémur o las ramas pélvicas, podría justificar la necesidad de descartar la posibilidad de malignidad.¹

Los condrosarcomas constituyen la segunda neoplasia maligna ósea más frecuente. Su comportamiento varía según el tipo histológico, siendo los tumores de alto grado los que presentan un pronóstico menos favorable; y afecta con mayor frecuencia a hombres, especialmente a aquellos de edad media y mayores. Otros factores pronósticos incluyen el estadio en el momento del diagnóstico, la ubicación, siendo la escápula relativamente infrecuente; y los subtipos histológicos de condrosarcoma. El condrosarcoma abarca desde neoplasias localmente agresivas hasta formas de alto grado con una marcada propensión a la metastatización. La tomografía computarizada y la resonancia magnética son las principales modalidades utilizadas para caracterizar las lesiones y definir la extensión total de la enfermedad, siendo la cirugía la modalidad principal de tratamiento de los condrosarcomas no

metastásicos. La anatomía de la región escapular facilita una resección local con márgenes amplios, lo que resulta en un mejor pronóstico. La radioterapia puede utilizarse como terapia adyuvante en casos de enfermedad residual y tumores de alto grado; sin embargo, existe una validez limitada de la quimioterapia.³

FINANCIAMIENTO

Este trabajo no ha recibido ningún tipo de financiación.

CONFLICTO DE INTERÉS

Los autores declaran no tener ningún conflicto de intereses.

REFERENCIAS

- [1] Alghamdi FA, Aljabri NK, Jafar HM, Almatari AH, Bajjifer SA, Aljabri N, et al. Solitary Osteochondroma at Unusual Sites: A Case Report and Literature Review. *Cureus*. 2023;15(11).
- [2] Jindal V, Khandekar A, Gupta P, Binyala S. Solitary Osteochondroma of the Scapula in a Young Male: A Case Report. *Journal of Orthopaedic Case Reports*. 2022;12(7):34.
- [3] Tiwari R, Devnani B, Thirunavukkarasu B, Pareek P, Daga P, Kumar A. Multi-modality management of chondrosarcoma of scapula: A case report and review of literature. *Cancer Treatment and Research Communications*. 2023;35:100710.