

# Trasplante de Microbiota Fecal en Casos Refractarios de Colitis Pseudomembranosa. A propósito de Un Caso Clínico

## Reporte de Caso

Luis Andrés Dulcey-Sarmiento<sup>1</sup>, Jhon Fredy Castillo-Blanco<sup>2</sup>, Juan Sebastián Therán-León<sup>3</sup> y Raimondo Caltagirone-Miceli<sup>1</sup>

<sup>1</sup> Universidad de los Andes. Médico Internista

<sup>2</sup> Universidad de Santander. Médico General

<sup>3</sup> Universidad Autónoma de Bucaramanga. Médico Epidemiólogo

<sup>1</sup> Universidad de los Andes. Médico Internista

Fecha de recepción del manuscrito: 10/Abril/2022

Fecha de aceptación del manuscrito: 23/Mayo/2022

Fecha de publicación: 28/Mayo/2022

DOI: 10.5281/zenodo.6590687

Creative Commons: Esta obra está bajo una Licencia Creative Commons Atribución-NoComercial-SinDerivadas 4.0 Internacional.

---

**Resumen— Introducción:** La colitis pseudomembranosa es una afectación inflamatoria de la mucosa del intestino. Se asocia a la infección por *Clostridioides difficile*, puede relacionarse con otras infecciones, con otras patologías no infecciosas y sin causa conocida. **Reporte de Caso:** Masculino de 34 años con antecedentes de paraplejía post traumática quien presenta una lesión ulcerativa en región dorsal por lo que ingresan en hospital de la localidad donde indican Meropenem apareciendo distensión abdominal asociada a dolor generalizado, ausencia de evacuaciones y vómitos. En el examen a nivel abdominal distensión abdominal asociado a timpanismo, ausencia de ruidos intestinales. Es llevado a quirófano con una laparotomía exploradora la cual no mostro alteraciones. No mejora inicialmente con antibioticoterapia, se opta por realizar estudio de colonoscopia. Los hallazgos fueron consistentes con dicho diagnóstico, en el referido caso se optó por colocar enemas de heces trasplantadas por un periodo de 5 días obteniéndose una resolución completa del cuadro. **Conclusión:** El trasplante de heces es una terapéutica emergente poco conocida, consideramos fundamental realizar estudios en nuestro país por su importancia a futuro en el manejo de la colitis pseudomembranosa en aquellos casos donde existe refractariedad al tratamiento. **Rev Med Clin 2022;6(2):e28052206009**

**Palabras clave—**Colitis, Trasplante Fecal, Antibiótico, Sepsis

---

**Abstract—Fecal Microbiota Transplant in Refractory Cases of Pseudomembranous Colitis. A Propose of a Clinical Case**

**Introduction:** Pseudomembranous colitis is an inflammatory affectation of the intestinal mucosa. It is associated with *Clostridioides difficile* infection, it can be related to other infections, with other non-infectious pathologies and without known cause. **Case Report:** A 34-year-old male with a history of post-traumatic paraplegia who presented an ulcerative lesion in the dorsal region, for which he was admitted to the local hospital where they indicated Meropenem, appearing abdominal distension associated with generalized pain, absence of evacuations and vomiting. In the abdominal examination, abdominal distention associated with tympanism, absence of intestinal sounds. He is taken to the operating room with an exploratory laparotomy which showed no alterations. Initially, it does not improve with antibiotic therapy. It is decided to conduct a colonoscopy study. The findings were consistent with said diagnosis, in the case it was decided to place enemas of transplanted feces for a period of 5 days, obtaining a complete resolution of the condition. **Discussion:** Stool transplantation is a little-known emerging therapy. We consider it essential to conduct studies in our country due to its importance in the future in the management of pseudomembranous colitis in those cases where there is refractoriness to treatment. **Rev Med Clin 2022;6(2):e28052206009**

**Keywords—**Colitis, Fecal Transplant, Antibiotic, Sepsis

---

## INTRODUCCIÓN

La Colitis pseudomembranosa (CSM) es una afectación inflamatoria de la mucosa del intestino grueso, caracterizada por la formación de unas placas blanquecinas de aspecto histológico y endoscópico característicos y similares: la imagen microscópica y macroscópica se parecen.<sup>1,2</sup>

Se trata de un término descriptivo que, aunque característicamente se asocia en la actualidad a la infección por *Clostridioides difficile* (CD), puede relacionarse con otras infecciones, con otras patologías no infecciosas y sin causa conocida. Desde el punto de vista contrario, la CSM no es sino el cuadro más característico y clásico, conocido desde hace más de un siglo incluye desde portadores asintomáticos hasta fulminantes.<sup>3,4</sup>

En relación a la clasificación de la severidad de la colitis pseudomembranosa (5) esta se clasifica en leve si existen menos de 6 deposiciones al día y una leucocitosis  $<15000/\text{mm}^3$ , Moderada si existe diarrea profusa más 6 deposiciones al día y que desarrolle en el curso de la diarrea; leucocitosis mayor a  $15.000/\text{mm}^3$  o dolor abdominal sin abdomen agudo y finalmente severa si existe compromiso de conciencia, leucocitosis mayor a  $35.000/\text{mm}^3$  o leucopenia menor a  $2.000/\text{mm}^3$  como cualquier evidencia de falla de órgano así como hipoalbuminemia menor de 3 gr/dl con choque o ingreso a cuidado intensivo. El tratamiento básico consta del retiro del antibiótico generador del cuadro y el uso de agentes microbicidas como lo serían la Vancomicina y metronidazol como fármacos de primera línea. Se conocen como casos refractarios aquellos que pese a recibir manejo antibiótico con agentes adecuadamente ajustados y con dosis estandarizadas pese a tener más de 72 horas continúen con un deterioro clínico y síntomas que empeoren.

A continuación, presentamos un caso de manejo multidisciplinario donde nuestro servicio fue interconsultado y gracias a una alta sospecha clínica se logró realizar un diagnóstico y terapéutica innovadora que trajeron consigo la curación del referido paciente.

## REPORTE DE CASO

Masculino de 34 años de edad, quien hace 4 meses aproximadamente presenta lesión de piel progresiva tipo ulcera, localizada en región sacra asociada a alzas térmicas por lo que es hospitalizado durante 13 días, recibiendo tratamiento con Meropenem; posterior a su egreso presenta dolor abdominal progresivo, difuso, tipo cólico de fuerte intensidad acompañada de vómitos (5 episodios) y ausencia de evacuaciones durante 6 días, motivo por el cual es traído.

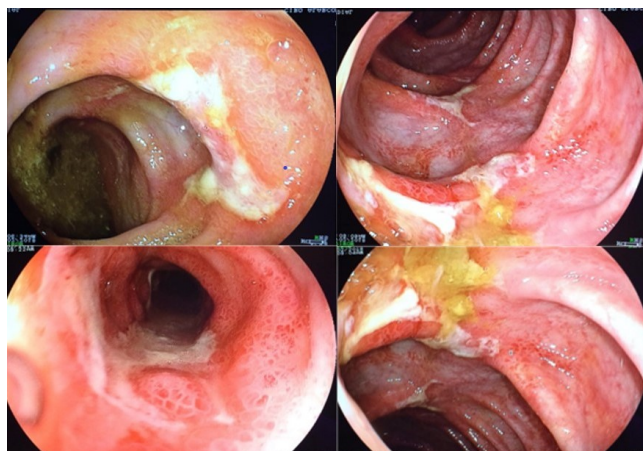
**Datos de contacto:** Luis Andrés Dulcey Sarmiento, Cra 1 No. 18A - 12, Bogotá, Colombia, CP111711, Tel: +(601) 339 49 99, luismedint-col@gmail.com

Dentro de los antecedentes destaca paraplejia postraumática por lo que presenta ulcera sacra e infecciones urinarias a repetición. Niega antecedentes adicionales importantes.

La exploración funcional referida por la paciente señala dolor abdominal con distensión importante. En cuanto al examen físico de ingreso se encuentra hemodinamicamente estable, febril, deshidratado, palidez mucocutánea. En piel se aprecia región sacra úlcera de 5x5cm de diámetro, con secreción serohemática y bordes mal definidos. El abdomen distendido, ruidos intestinales ausentes, timpánico, doloroso a la palpación superficial y profunda globalmente, en el examen neurológico la motricidad se encuentra con fuerza 0/5, anestesia en T-11, arreflexia de miembros inferiores, hipotrofia en miembros inferiores.

Ingresa por el servicio de cirugía general con diagnóstico de obstrucción intestinal. Realizan laparotomía exploratoria descartando la presencia de Adherencias visceroparietales que pudieran condicionar la presencia de obstrucción, por lo cual solicitan valoración por Medicina Interna.

Se realizan múltiples estudios tales como hemograma siendo normal el recuento plaquetario y de la serie roja. Leucocitos en 29000 células y segmentados en 87%. El funcionamiento renal normal, así como el resto de la química, tiempos amilasa y lipasa solo elevadas, pero no alcanzaban 2 veces el pico máximo.



**Figura 1:** Estudio Colonoscópico del paciente donde se evidencian lesiones blanquecinas extensas en múltiples áreas durante la exploración del paciente compatibles con colitis Pseudomembranosa.

El uroanálisis dentro de lo normal. La radiografía simple de Abdomen mostraba niveles hidroaéreos importantes y la Torácica broncograma aéreo parahiliar derecho. Se plantea en base al antecedente de hospitalización donde el paciente recibió Meropenem la presencia de un cuadro clínico compatible con colitis pseudomembranosa. A los 5 días de ingresar se ordenan exámenes acordes al caso una vez el paciente presenta evacuaciones Bristol 6 sin moco ni sangre, un examen de heces con presencia de leucocitos fecales y ausencia de parásitos, se ordena Toxina Beta en heces para *Clostridioides Dificile* siendo negativa, pero siendo positivo el cultivo del mismo. Se plantea al servicio de Gastroenterología la

Item	Criterio
1	Edad entre 18 y 65 años
2	No historial o síntomas presentes sugestivos de enfermedad gastrointestinal
3	Sin presencia de comorbilidades médicas mayores
4	Mínima medicación que no afecte la viabilidad de las heces, incluyendo los antibióticos en un periodo de 3 meses

**TABLA 1:** CRITERIOS DE INCLUSIÓN DE DONADORES PARA TRASPLANTE DE MICROBIOTA FECAL.<sup>15</sup>

realización de una colonoscopia para confirmar el hallazgo microbiológico (Figura 1).

Este paciente recibe múltiples esquemas antibióticos que incluyeron la combinación de Metronidazol IV y Vancomicina oral, sin embargo, a pesar de cumplirlos a cabalidad no se obtuvo ninguna mejoría por lo que el Servicio de Gastroenterología planteo realizar un trasplante de Microbiota fecal de donante sano. Esta terapéutica no es tan innovadora puesto que, En abril del 2013, la administración de medicinas y alimentos de Estados Unidos (FDA) redactó su primera guía para el uso de los trasplantes fecales, considerando al material fecal donado como un medicamento.

Esta descrito en la literatura el uso de esta tanto por vía rectal como por vía oral siendo un campo no explorado a gran escala en la Medicina, en el referido caso se optó por colocar enemas de heces trasplantadas cada día en 2 ocasiones por un periodo de 5 días. Al cuarto día se observó una mejoría importantísima con ausencia de evacuaciones diarreicas y de los signos de respuesta inflamatoria sistémica. Cabe resaltar que no es frecuente observar dicho cuadro asociado al uso de Carbapenémicos sin embargo este fue el único grupo de antibióticos usado en este paciente antes del desarrollo del mismo. En el tiempo restante se mantuvo por 21 días la Vancomicina oral y el Metronidazol endovenoso (5), posteriormente se pudo realizar el estudio Colonoscópico de control mostrando resolución de las lesiones.

## DISCUSIÓN

En la microbiota del intestino de un ser humano adulto, se estima que existe aproximadamente un billón (10<sup>12</sup>) de microorganismos por mililitro de contenido fecal, mismo que alberga de 500 a 1,000 especies bacterianas diferentes.<sup>6</sup> La microbiota previene la colonización del intestino por bacterias patógenas como *Escherichia coli*, *Salmonella*, *Clostridioides* (C.) y *Shigella*;<sup>7</sup> además, está implicada en una gran variedad de funciones en el hospedero, entre ellas, la modulación del sistema inmune y el metabolismo.<sup>8,9</sup> El trasplante fecal fue documentado por primera vez en la China del siglo IV; era conocido como sopa amarilla. Ha sido usado por más de 100 años en la medicina veterinaria y utilizada regularmente por décadas en muchos países como primera línea de defensa o tratamiento de elección para *C. difficile*. El trasplante fecal ha sido utilizado en los Estados Unidos esporádicamente desde los años 50, sin mucha regulación.<sup>10</sup> El primer uso del Trasplante de microbiota fecal (TMF) en seres humanos se remonta a un caso de 1958, en una serie de cuatro pacientes con enterocolitis pseudomembranosa. De los más de 700 casos reportados a la fecha, el TMF ha

demostrado una respuesta rápida y una por lo que se podría explicar que en las últimas investigaciones, el trasplante de microbiota fecal (TMF) se ha utilizado para tratar la colitis pseudomembranosa ocasionada por *C. difficile*.<sup>11,12</sup>

En el verano de 2013, la FDA anuncio que la materia fecal sería considerada como nueva droga en investigación y un biológico, y que sólo médicos con aprobación para el uso de nuevas terapias biológicas podrían continuar con el desarrollo de los TMF (13); sin embargo, debido a la tasa de éxito de los trasplantes, la FDA revirtió su posición en el mismo año (14). Mencionado lo anterior, es de suma importancia establecer una serie de controles para la ejecución del TMF y sobre la selección de los donadores y el seguimiento de los casos para la identificación de padecimientos a mediano y largo plazo. Para ello se han creado criterios que definen la inclusión y exclusión de los donantes para TMF (15). El procedimiento para la determinación de los donantes constará de los siguientes pasos:

- A. Identificación: la identificación del posible candidato a donar estará a cargo del paciente; podrá ser un familiar o una persona no relacionada.
- B. Cuestionario: una vez identificado el o los posibles donantes, realizará el llenado del cuestionario que le será entregado en el área de laboratorio clínico.
- C. Entrevista: posteriormente, se le realizará una breve entrevista médica para determinar la presencia de condiciones médicas o infecciosas utilizando el cuestionario de guía, se le hará un examen físico y, finalmente, la detección mediante pruebas de laboratorio. En ciertos casos, será necesario realizar tanto preguntas como exámenes de laboratorio adicionales según los antecedentes del donador. En la tabla 1 se destacan los criterios de inclusión de donadores para trasplante de microbiota fecal (Tabla 1).<sup>15</sup>

En la tabla 2 se señalan los criterios de exclusión de donadores para trasplante de microbiota fecal.<sup>15</sup>

## CONCLUSIONES

El valor del TMF en el tratamiento de colitis pseudomembranosa es claro, pero sus posibles consecuencias a largo plazo, tanto benéficas como perjudiciales, son desconocidas (16). No está disponible un conocimiento a priori respecto al impacto de la transferencia de estas comunidades de microorganismos complejos de una persona a otra.<sup>17</sup> A pesar de

<b>Criterio</b>
<b>1. Riesgo de Agentes Infecciosos</b>
Infecciones conocidas (VIH, VHB, VHC)
Actividad sexual de alto riesgo (múltiples parejas, prostitución)
Uso de drogas ilícitas
Tatuajes o perforaciones con menos de seis meses de antigüedad
Antecedente de viaje a zonas endémicas con alta prevalencia de enfermedades diarreicas
<b>2. Comorbilidades Gastrointestinales</b>
Historia de enfermedad inflamatoria intestinal
Historia de síndrome de intestino irritable, estreñimiento crónico, diarrea crónica
Historia de malignidad gastrointestinal o presencia de pólipos, antecedente de cáncer colorrectal
<b>3. Factores que Puedan Alterar la Composición de la Microbiota</b>
Uso de antibióticos o probióticos dentro de tres meses
Uso de medicamentos inmunosupresores (esteroides, etc.)
Agentes antineoplásicos sistémicos
Miembros del mismo hogar con infección gastrointestinal activa
<b>4. Otras Condiciones</b>
Autoinmunidad sistémica (ejemplo: esclerosis múltiple, enfermedades del tejido conectivo)
Enfermedad atópica (ejemplo: asma moderada a severa, eczema, desórdenes eosinofílicos)
Síndrome metabólico, obesidad con índice de masa corporal >30 o desnutrición moderada a severa
Síndromes de dolor crónico (ejemplo: síndrome de fatiga crónica, fibromialgia)
Historia de enfermedades malignas o en tratamiento oncológico

**TABLA 2:** CRITERIOS DE EXCLUSIÓN DE DONADORES PARA TRASPLANTE DE MICROBIOTA FECAL.<sup>15</sup>

que muchos estudios en ratones indican que la composición del microbiota intestinal puede afectar la susceptibilidad del huésped a las enfermedades, se carece de datos críticos tales como la detección donante/receptor, la preparación fecal, la modalidad de entrega y las prácticas de consentimiento del paciente.<sup>18</sup>

Se tiene información acerca de la eficacia del TMF a corto plazo; sin embargo, ello no conlleva sistemáticamente datos de seguridad a largo plazo.<sup>19</sup> La única información disponible son informes de casos publicados en la literatura.<sup>20</sup> Por ello consideramos fundamental realizar estudios en nuestro país por la importancia a futuro del TMF en el manejo de la colitis pseudomembranosa en aquellos casos donde existe refractariedad al tratamiento. Las limitaciones de este caso es que se trata de un único caso descrito y pese a que las agencias reguladoras han aprobado este tipo de terapia se requieren estudios con un número de pacientes significativos para evaluar de forma local la utilidad de dicha terapia, las preguntas por resolver hasta el momento es determinar la disponibilidad más adelante de este tipo de terapias y así tener la evidencia científica de mayor calidad posible.

## FINANCIAMIENTO

El financiamiento del trabajo fue cubierto por los autores.

## CONFLICTO DE INTERÉS

Los autores niegan presentar conflictos de interés en este trabajo

## REFERENCIAS

- [1] Schäffler H, Breitrück A. Clostridium difficile - From Colonization to Infection. *Front Microbiol.* 2018 Apr 10;9:646. doi: 10.3389/fmicb.2018.00646.
- [2] von Braun A, Lübbert C. [Treatment of acute and recurrent Clostridium difficile infections : What is new?]. *Internist (Berl).* 2018 May;59(5):505-513. doi: 10.1007/s00108-018-0401-x.
- [3] Chia JH, Wu TS, Wu TL, Chen CL, Chuang CH, Su LH, Chang HJ, Lu CC, Kuo AJ, Lai HC, Chiu CH. Clostridium innocuum is a vancomycin-resistant pathogen that may cause antibiotic-associated diarrhoea. *Clin Microbiol Infect.* 2018 Feb 17. pii: S1198-743X(18)30188-5. doi: 10.1016/j.cmi.2018.02.015.
- [4] Siddiqui J, Champion T, Wei R, Kuzmich S. Clostridium difficile enteritis: diffuse small bowel radiological changes in a patient with abdominal sepsis. *BMJ Case Rep.* 2018 Jan 26;2018. pii: bcr-2017-222209. doi: 10.1136/bcr-2017-222209.

- [5] Jessurun J. The Differential Diagnosis of Acute Colitis: Clues to a Specific Diagnosis. *Surg Pathol Clin*. 2017 Dec;10(4):863-885. doi: 10.1016/j.path.2017.07.008.
- [6] Viggars AP, Gracie DJ, Ford AC. Use of Probiotics in Hospitalized Adults to Prevent Clostridium difficile Infection: DownGRADE the Quality of Evidence?. *Gastroenterology*. 2017 Nov;153(5):1451-1452. doi: 10.1053/j.gastro.2017.05.067.
- [7] Salazar CL, Reyes C, Atehortua S, Sierra P, Correa MM, Paredes-Sabja D, Best E, Fawley WN, Wilcox M, González Á. Molecular, microbiological and clinical characterization of Clostridium difficile isolates from tertiary care hospitals in Colombia. *PLoS One*. 2017 Sep 13;12(9):e0184689. doi: 10.1371/journal.pone.0184689.
- [8] Lee S, Drennan K, Simons G, Hepple A, Karlsson K, Lowman W, Gaylard PC, McNamara L, Fabian J. The 'ins and outs' of faecal microbiota transplant for recurrent Clostridium difficile diarrhoea at Wits Donald Gordon Medical Centre, Johannesburg, South Africa. *S Afr Med J*. 2018 Apr 25;108(5):403-407. doi: 10.7196/SAMJ.2018.v108i5.12367
- [9] Dekker Nitert M, Gomez-Arango LF, Barrett HL, McIntyre HD, Anderson GJ, Frazer DM, Callaway LK. Iron supplementation has minor effects on gut microbiota composition in overweight and obese women in early pregnancy. *Br J Nutr*. 2018 May 23;1-7. doi: 10.1017/S0007114518001149.
- [10] The Fecal Transplant Foundation: Awareness and support for fecal microbiota transplant [sede web]. Indiana: The Fecal Transplant Foundation; 2018 [acceso 06/06/2018]. What is FMT. Available in: <http://thefecaltransplantfoundation.org/what-is-fecal-transplant/>.
- [11] Drekonja D, Reich J, Gezahegn S, Greer N, Shaukat A, MacDonald R et al. Fecal microbiota transplantation for Clostridium difficile infection: a systematic review. *Ann Intern Med*. 2015; 162 (9): 630-638.
- [12] Vyas D, Aekka A, Vyas A. Fecal transplant policy and legislation. *World J Gastroenterol*. 2015; 21 (1): 6-11. Doi: 10.3748/wjg.v21.i1.6
- [13] OpenBiome [sede web]. Boston: Openbiome org.; 2016 [acceso 06/02/2016]. What is fecal microbiota transplantation? Available in: <http://www.openbiome.org/about-fmt>.
- [14] American Gastroenterological Association [sede web]. Bethesda (MD): American Gastroenterological Association; 2013 [acceso 06/06/2018]. Joint Society Letter to FDA - Current Consensus Guidance and Donor Screening and Stool Testing for FMT. Available in: [http://www.gastro.org/research/Joint\\_Society\\_FMT\\_Guidance.pdf](http://www.gastro.org/research/Joint_Society_FMT_Guidance.pdf).
- [15] Juul FE, Garborg K, Bretthauer M, Skudal H, Øines MN, Wiig H, Rose Ø, Seip B, Lamont JT, Midtvedt T, Valeur J, Kalager M, Holme Ø, Helsingen L, Løberg M, Adami HO. Fecal Microbiota Transplantation for Primary Clostridium difficile Infection. *N Engl J Med*. 2018 Jun 2. doi: 10.1056/NEJMc1803103
- [16] Cao Y, Zhang B, Wu Y, Wang Q, Wang J, Shen F. The Value of Fecal Microbiota Transplantation in the Treatment of Ulcerative Colitis Patients: A Systematic Review and Meta-Analysis. *Gastroenterol Res Pract*. 2018 Apr 3;2018:5480961. doi: 10.1155/2018/5480961.
- [17] Messias BA, Franchi BF, Pontes PH, Barbosa DÁAM, Viana CAS. Fecal microbiota transplantation in the treatment of Clostridium difficile infection: state of the art and literature review. *Rev Col Bras Cir*. 2018;45(2):e1609. doi: 10.1590/0100-6991e-20181609
- [18] McIntosh CM, Chen L, Shaiber A, Eren AM, Alegre ML. Gut microbes contribute to variation in solid organ transplant outcomes in mice. *Microbiome*. 2018 May 25;6(1):96. doi: 10.1186/s40168-018-0474-8.
- [19] Mizuno S, Nanki K, Kanai T. Nihon Shokakibyō Makai Zasshi. [Future perspectives on fecal microbiota transplantation]. 2018;115(5):449-459. doi: 10.11405/nisshoshi.115.449.
- [20] Gardiner BJ, Thorpe CM, Pinkham NV, McDermott LA, Walk ST, Snyderman DR. A repeat offender: Recurrent extraintestinal Clostridium difficile infection following fecal microbiota transplantation. *Anaerobe*. 2018 Apr 21;51:68-72. doi: 10.1016/j.anaerobe.2018.04.007