

Incidencia de Neumomediastino en los Pacientes Ingresados con COVID-19 en un Hospital de Tercer Nivel

Carta al Editor

María Aguado-Agudo¹, Ana María Bielsa-Masdeu², Marta Kurtz-Cabello², Francisco Lázaro-Martínez³ y Ricardo Ignacio Gómez-Miranda⁴

¹ *Servicio de Neumología, Hospital Universitario Miguel Servet*

² *Servicio de Medicina Interna, Hospital Universitario Miguel Servet*

³ *Servicio de Admisión y Documentación Clínica, Hospital Universitario Miguel Servet*

⁴ *Servicio de Radiodiagnóstico, Hospital Universitario Miguel Servet*

Fecha de recepción del manuscrito: 27/Enero/2021

Fecha de aceptación del manuscrito: 29/Abril/2021

Fecha de publicación: 01/Mayo/2021

DOI: 10.5281/zenodo.4732321

Resumen— Incidencia de Neumomediastino en los Pacientes Ingresados con COVID-19 en un Hospital de Tercer Nivel

Actualmente nos encontramos ante una nueva oleada de la enfermedad conocida como COVID-19, la que está ocasionando un grave problema de salud pública en numerosos países y no da tregua. Si bien es cierto que cada día se va conociendo más sobre la clínica y su manejo, aún queda por conocer sobre sus potenciales complicaciones. Con el fin de aportar datos de interés científico, en este trabajo nos centramos en la incidencia de neumomediastino en pacientes afectados por COVID-19, donde su manejo correcto y precoz podría suponer un avance importante. En este trabajo describimos los 3 casos encontrados en un hospital de tercer nivel, entre un total de 2516 pacientes hospitalizados por COVID-19 desde el 16 de marzo al 30 de noviembre del 2020. La incidencia de hombres ha sido muy baja y nula en mujeres.

Rev Med Clin 2021;5(1):e01052105012

Palabras clave—Neumomediastino, Espontáneo, COVID-19

Abstract—Incidence of Pneumomediastinum in Patients Admitted with COVID-19 in a Third-level hospital

We are currently facing a new wave of the disease known as COVID-19, which is causing a serious public health problem in many countries and does not give up. Although it is true that every day more is known about the clinic and its management, there is still to know about its potential complications. In order to provide data of scientific interest, in this work we focus on the incidence of pneumomediastinum in patients affected by COVID-19, where its correct and early management could represent an important advance. In this work we describe the 3 cases found in a tertiary level hospital, among a total of 2516 patients hospitalized for COVID-19 from March 16 to November 30, 2020. The incidence in men has been very low and zero in women.

Rev Med Clin 2021;5(1):e01052105012

Keywords—Pneumomediastinum, Spontaneous, COVID-19

INTRODUCCIÓN

Desde el inicio de la pandemia, se han descrito casos esporádicos de neumomediastino espontáneo (NE)¹⁻⁸ o a consecuencia de ventilación mecánica⁹ en pacientes con COVID-19 con evoluciones clínicas diferentes y con escasas referencias a la incidencia respecto del total de casos ingresados.¹⁰ En este trabajo describimos los 3 casos encontrados en nuestro hospital entre un total de 2516 pacientes hospitalizados por COVID-19 desde el 16 de marzo al 30 de noviembre del 2020 (ratio hombres/mujeres 1289/976 = 51.23% de hombres), todos varones, con una incidencia del 0.11% del total de pacientes ingresados (0.23% de los varones, 0% de las mujeres).

Encontramos 3 varones de 61, 82 y 83 años, (caso 1, caso 2 y caso 3) ingresados en el hospital durante los meses de septiembre-octubre. Todos diagnosticados mediante test de detección de ácido nucleico (RT-PCR, reacción en cadena de la polimerasa con transcripción inversa) del SARS-CoV-2 y radiografía de tórax donde se demostraron infiltrados bilaterales y opacidades parcheadas en dos de ellos, siendo en el tercero normal al momento del ingreso. Todos presentaron elevación de parámetros inflamatorios en la analítica de sangre (Tabla 1).

Como antecedentes, nuestros casos comparten factores de riesgo cardiovascular de HTA, DM 2 y DLP. Los pacientes de 82 y 83 años fueron dados de alta a domicilio y no tenían historial previo de tabaquismo ni de enfermedad pulmonar, neumotórax o neumomediastino. El varón de 61 años tenía antecedente de EPOC y asma, había sido intervenido de cirugía bariátrica y acabó falleciendo.

Durante el ingreso, los casos 2 y 3 fueron tratados con antibioterapia, corticoides, heparina, tocilizumab, remdesivir y oxigenoterapia con gafas nasales y mascarilla reservorio (MR) a 10 litros, pero en ningún momento precisaron ventilación mecánica (VM). El caso 1, sin embargo, presentó una evolución tórpida precisando en el día +2 del ingreso (+9 de síntomas) traslado a UCI para ventilación mecánica invasiva (VMI).

Los pacientes 2 y 3, presentaron en el día +7 y +18 del ingreso desaturaciones de oxígeno bruscas al realizar la sedestación, precisando ventilación con MR a 10 litros, consiguiendo saturaciones máximas de 93%. El paciente 1, presentó enfisema subcutáneo tras 48h de intubación. Ninguno de los pacientes presentó dolor torácico. Sólo el caso 3 refería una molestia retroesternal que no sabía describir pero asegurando que no era dolor. Tampoco presentaron tos intensa.

Ante los cuadros de insuficiencia respiratoria aguda se solicitó angio-TC de tórax urgente para descartar tromboembolismo pulmonar (TEP) u otras complicaciones. En todos se encontró neumomediastino –espontáneo en los casos 2 y 3 y asociado a barotrauma en el caso 1 (Figura 1).

La evolución del NE fue favorable con tratamiento conservador. Los casos 2 y 3 fueron dados de alta a domicilio en los días +13 y +27, mientras que el caso con VMI falleció por fracaso multiorgánico tras 33 días de estancia en UCI.

Se argumenta que uno de los posibles mecanismos que pueden explicar el NE en paciente afectados por SARS-CoV-2 es el daño alveolar difuso que sucede en cualquier neumonía grave. La tos intensa es un síntoma muy frecuente en los pacientes con neumonía por COVID-19. Esta tos podría causar un aumento repentino de la presión intraalveolar (como ocurre en el contexto de maniobras de Valsalva, tos, emesis, reacciones de enfermedades de las vías respiratorias y barotrauma), causando la ruptura de los alveólos y consecuente fuga de aire y disección a lo largo del intersticio pulmonar peribronquial hacia el mediastino. Esto es lo que conocemos como “efecto Macklin”.^{1,5,11}

Los pacientes con neumomediastino pueden presentar dolor torácico exacerbado con la inspiración profunda, accesos de tos, disnea, dolor de garganta o cuello e incluso disfonía.^{1,7} Sin embargo nuestros pacientes no presentaron ninguno de estos síntomas. Sabemos que el neumomediastino es una complicación relativamente habitual en pacientes sometidos a ventilación mecánica,^{1,5} pero 2 de nuestros pacientes sólo recibieron soporte de oxígeno con gafas nasales y MR.

Hemos realizado una búsqueda bibliográfica en Pubmed con los términos “*Pneumomediastinum*” and “*COVID-19*”, encontrando 74 artículos en los que se describen 129 varones y tan sólo 31 mujeres. La mayoría de ellos presentan 3 o 4 casos. Únicamente hemos encontrado un artículo que haga referencia al número total de pacientes ingresados en un periodo de tiempo.¹⁰ En él describen la presencia de NE en 5 varones y 1 mujer entre los 102 pacientes ingresados entre el 21 de febrero al 1 de marzo del 2020. En nuestro hospital solo se han visto casos en la segunda oleada, con una incidencia muy baja en varones y nula en mujeres.

El NE en la COVID-19 parece ser un cuadro autolimitado que responde favorablemente a medidas conservadoras y que debe vigilarse para adelantarnos a posibles complicaciones graves.^{8,12} Puede presentarse sólo como es el caso de nuestros pacientes o asociado a neumotórax,⁶ en pacientes intubados⁹ y frecuentemente sin relación con VMI.¹¹ Si bien es cierto que hoy en día existe una mayor tendencia a desarrollarse en pacientes varones respecto a mujeres, y que afecta a una escasa proporción de pacientes que requieren hospitalización, será necesario conocer más casos para entender y valorar esta complicación y establecer así las medidas terapéuticas oportunas.

	Troponina I	IL-6	Ferritina	LDH	VSG	PCR	Fibrinógeno	Dímero D
	US (ng/L)	(pg/ml)	(µg/L)	(U/L)	(mm/hora)	(mg/L)	(g/L)	(ng FEU/ml)
CASO 1	178	169,7	577	437	16	14,76	4,28	2476
CASO 2	25,28	8,25	426	260	17	8,13	4,13	1944
CASO 3	233	157,37	450	422	13	9,82	4,32	5491

TABLA 1: MARCADORES INFLAMATORIOS AL MOMENTO DEL DIAGNÓSTICO DEL NEUMOMEDIASTINO.

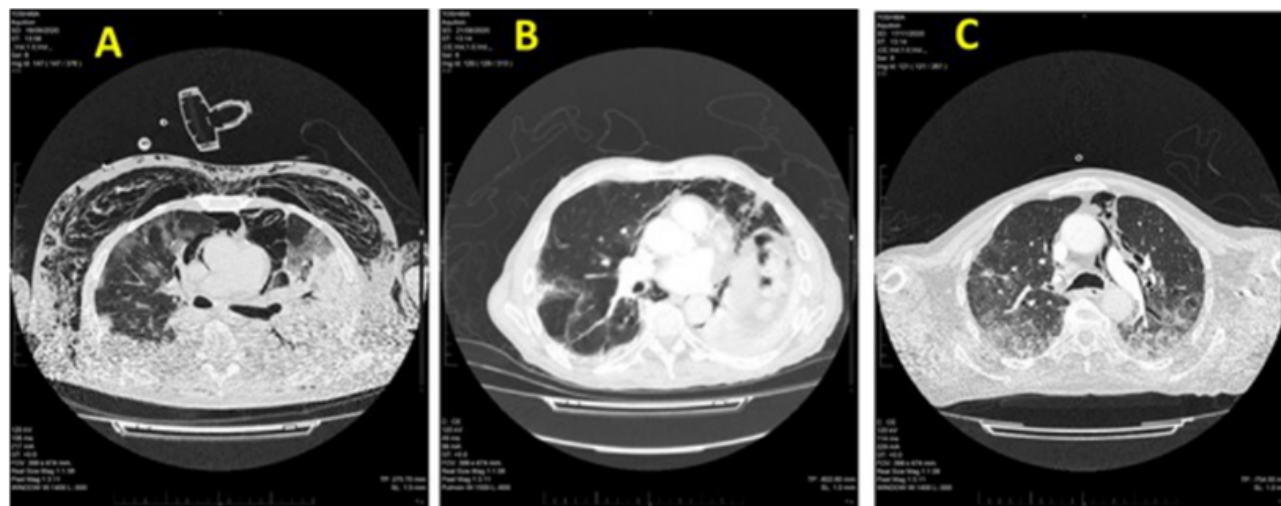


Figure 1: A) Angio-TC caso 1 (sí VM): enfisema subcutáneo que se extiende por tejido subcutáneo de la pared torácica, desde donde difunde a mediastino y espacio extrapleural y extraperitoneal del abdomen, con afectación de la base del cuello en cuyo lado izquierdo, rodeando la vena yugular se identifica comunicación hacia tórax. Todo ello sugestivo de barotrauma. No se identifica neumotórax. Se ven múltiples lesiones parcheadas en “vidrio deslustrado” y consolidación bibasal. B) Angio-TC caso 2 (no VM): NE con consolidación lobar inferior izquierda y segmentaria superior. no TEP. C) Angio-TC caso 3 (no VM): TEP de pequeño vaso de evolución subaguda/crónica, pericarditis y NE de predominio izquierdo que alcanza tejidos blandos subcutáneos. Se objetivaron opacidades parenquimatosas en “vidrio esmerilado” de predominio en campos pulmonares posteriores y lóbulos inferiores.

REFERENCIAS

- [1] Zhou C, Gao C, Xie Y, Xu M. COVID-19 with spontaneous pneumomediastinum. *Lancet Infect Dis.* 2020 Apr;20(4):510. doi: 10.1016/S1473-3099(20)30156-0. Epub 2020 Mar 9. PMID: 32164830; PMCID: PMC7128610.
- [2] Wang W, Gao R, Zheng Y, Jiang L. COVID-19 with spontaneous pneumothorax, pneumomediastinum and subcutaneous emphysema. *J Travel Med.* 2020 Aug 20;27(5):taaa062. doi: 10.1093/jtm/taaa062. PMID: 32330274; PMCID: PMC7188125.
- [3] Wang J, Su X, Zhang T, Zheng C. Spontaneous Pneumomediastinum: A Probable Unusual Complication of Coronavirus Disease 2019 (COVID-19) Pneumonia. *Korean J Radiol.* 2020 May;21(5):627-628. doi: 10.3348/kjr.2020.0281. PMID: 32323507; PMCID: PMC7183829.
- [4] Sun R, Liu H, Wang X. Mediastinal Emphysema, Giant Bulla, and Pneumothorax Developed during the Course of COVID-19 Pneumonia. *Korean J Radiol.* 2020 May;21(5):541-544. doi: 10.3348/kjr.2020.0180. Epub 2020 Mar 20. PMID: 32207255; PMCID: PMC7183834.
- [5] Gorospe L, Ayala-Carbonero A, Ureña-Vacas A, Fra Fernández S, Muñoz-Molina GM, Arrieta P, Almonacid-Sánchez C, Ramos-Sánchez A, Filigheddu E, Pérez-Fernández M. Spontaneous Pneumomediastinum in Patients With COVID-19: A Case Series of Four Patients. *Arch Bronconeumol.* 2020 Nov;56(11):754-756. doi: 10.1016/j.arbres.2020.06.008. Epub 2020 Jul 4. PMID: 32709533; PMCID: PMC7535617.
- [6] Martinelli AW, Ingle T, Newman J, Nadeem I, Jackson K, Lane ND, Melhorn J, Davies HE, Rostron AJ, Adeni A, Conroy K, Woznitza N, Matson M, Brill SE, Murray J, Shah A, Naran R, Hare SS, Collas O, Bigham S, Spiro M, Huang MM, Iqbal B, Trenfield S, Ledot S, Desai S, Standing L, Babar J, Mahroof R, Smith I, Lee K, Tchrakian N, Uys S, Ricketts W, Patel ARC, Aujayeb A, Kokosi M, Wilkinson AJK, Marciniak SJ. COVID-19 and pneumothorax: a multicentre retrospective case series. *Eur Respir J.* 2020 Nov 19;56(5):2002697. doi: 10.1183/13993003.02697-2020. PMID: 32907891; PMCID: PMC7487269.
- [7] Juárez-Lloella JP, León-Jiménez F, Urquiaga-Calderón J, Temoche-Nizama H, Bryce-Alberti M, Portmann-Baracco A, Bryce-Moncloa A. Spontaneous Pneumopericardium and Pneumomediastinum in Twelve COVID-19 Patients. *Arch Bronconeumol.* 2020 Oct 9;S0300-2896(20)30374-4. doi: 10.1016/j.arbres.2020.09.013. Epub ahead of print. PMID: 33158641; PMCID: PMC7546662.
- [8] Nobre Pereira M, Blanco R, Areias V. Pneumomediastinum: An Uncommon Complication of COVID-19 Pneumonia. *Arch Bronconeumol.* 2020 Sep 15;S0300-2896(20)30291-X. doi: 10.1016/j.arbres.2020.08.010. Epub ahead of print. PMID: 33069462; PMCID: PMC7492076.
- [9] Kangas-Dick A, Gazivoda V, Ibrahim M, Sun A, Shaw JP, Brichkov I, Wiesel O. Clinical Characteristics and Outcome of Pneumomediastinum in Patients with COVID-19 Pneumonia. *J Laparoendosc Adv Surg Tech A.* 2020 Sep 16. doi: 10.1089/lap.2020.0692. Epub ahead of print. PMID: 32936034.
- [10] Loffi M, Regazzoni V, Sergio P, Martinelli E, Stifani I, Quinzani F, Robba D, Cotugno A, Dede M, Danzi GB. Spontaneous pneumomediastinum in COVID-19 pneumonia. *Monaldi Arch Chest Dis.* 2020 Sep 29;90(4). doi: 10.4081/monaldi.2020.1399. PMID: 32990690.
- [11] Manna S, Maron SZ, Cedillo MA, Voutsinas N, Toussie D, Finkelstein M, Steinberger S, Chung M, Bernheim A, Eber C, Gupta YS, Concepcion J, Libes R, Jacobi A. Spontaneous subcutaneous emphysema and pneumomediastinum in non-intubated patients with COVID-19. *Clin Imaging.* 2020 Nov;67:207-213. doi: 10.1016/j.clinimag.2020.08.013. Epub 2020 Aug 26. PMID: 32871424; PMCID: PMC7448957.
- [12] Polistina GE, Simioli F, Imitazione P, Lanza M, Annunziata A, Fiorentino G. Different presentation of pulmonary parenchymal disruption in COVID-19 pneumonia. Case series of Sub- Intensive Care Unit in Naples, Italy. *Monaldi Arch Chest Dis.* 2020 Sep 18;90(4). doi: 10.4081/monaldi.2020.1482. PMID: 32945644.1