

# Hemangioma Intramuscular

## Instantánea Clínica

Luis Gerardo Domínguez-Gasca<sup>1</sup>, Germán Navarro-Vidaurre<sup>2</sup> y Luis Gerardo Domínguez-Carrillo<sup>3</sup>

<sup>1</sup> Especialista en rehabilitación y catedrático de la Facultad de Medicina de León de la Universidad de Guanajuato

<sup>2</sup> Especialista en pediatría, adscrito al servicio de pediatría, Hospital Ángeles de León, Guanajuato

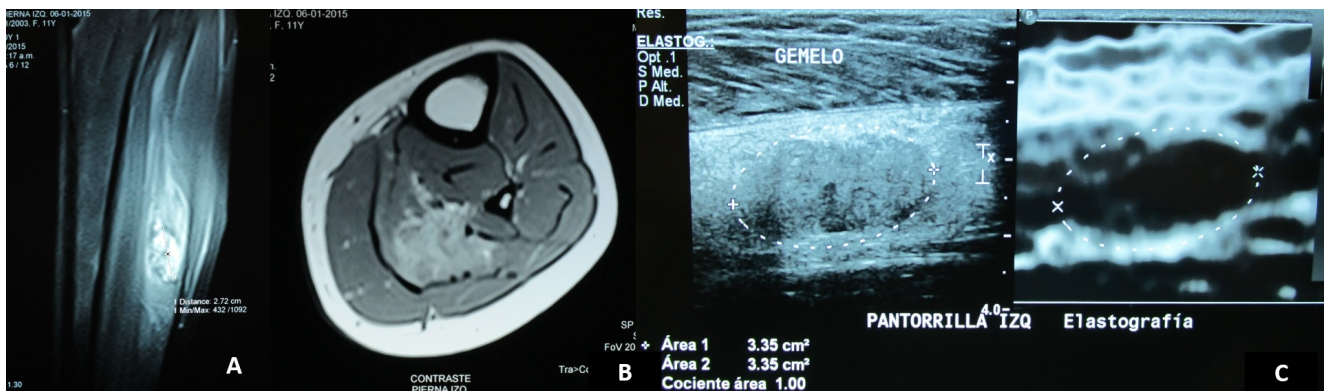
<sup>3</sup> Especialista en medicina de rehabilitación, catedrático de la Facultad de Medicina de León de la Universidad de Guanajuato

Fecha de recepción del manuscrito: 04/Octubre/2019

Fecha de aceptación del manuscrito: 14/Enero/2019

Fecha de publicación: 31/Enero/2020

DOI: 10.5281/zenodo.3635051



**Figura 1:** A y B muestran un corte sagital y axial de la pierna izquierda de la paciente, y C una imagen de ultrasonido de la misma región, identificándose el hemangioma intramuscular.

**F**emenino de 12 años de edad, quien acude al servicio de Pediatría por presentar dolor en pantorrilla izquierda posterior a ejercicios físicos escolares. Se le prescribe hielo, reposo moderado, AINES y muletas por 2 semanas; con dolor sin cambios es canalizada a ortopedia quien la envía a medicina física

A la exploración en rehabilitación: marcha claudicante a expensas de equino de pie izquierdo; a la palpación se encuentra masa de 3 X 2 cm localizada en tercio medio de pierna izquierda, dolorosa, de consistencia firme, fija a planos profundos, sin soplos audibles; con tobillo en equino de 15, examen clínico muscular en 5/5 para todos los músculos de miembros inferiores, excepto tibial anterior izquierdo en 3/5, y tríceps sural izquierdo en 3/5 contracturado, pulsos, reflejos y sensibilidad normales; con impresión diagnóstica de hematoma y desgarramiento muscular de tríceps sural.

Se solicita ultrasonido de zona de lesión, encontrando: hemangioma intramuscular de 3.5 x 2.5 cm en músculo sóleo izquierdo; corroborado por RMN (Figura 1).

Se le coloca órtesis tobillo pie para evitar mayor equino y se canaliza a valoración por cirugía vascular quien efectuó escisión quirúrgica, la paciente recibió rehabilitación por 3 meses, logrando arcos de movilidad de tobillo completos y recuperación de fuerza muscular.

A la exploración dirigida: marcha sin alteraciones, postura con aplanamiento de la lordosis lumbar en el plano sagital, disminución de flexión con prueba de Shober, presencia de contracturas en músculos paravertebrales lumbares, examen clínico muscular de extremidades pélvicas normal, al igual que reflejos rotulianos y aquileos, pulsos, sensibilidad y llenado capilar normales.

Los hemangiomas se caracterizan por proliferación anormal de vasos sanguíneos,<sup>1</sup> constituyen el 7% de todas las lesiones tumorales de tejidos blandos, correspondiendo a hemangiomas intramusculares solo el 0.8%;<sup>2</sup> son primordialmente congénitos y sólo 20% están ligados a trauma, se observan en muslo (36%) y pantorrilla (17%); el 80 a 90% en menores de 30 años. Se deben estudiar con angio-resonancia magnética. Existen múltiples tratamientos que incluyen desde observación y seguimiento,<sup>3</sup> hasta esteroides sistémicos, embolización, radiación, escleroterapia y escisión quirúrgica.<sup>4</sup>

## REFERENCIAS

- [1] Metry D. Update on hemangiomas of infancy. *Curr Opin Pediatr.* 2004;16: 373-377.
- [2] Henderson J, Wierzbicki J, Clugston J, Patel N. Ten years of lower leg pain: intramuscular hemangioma. *Med Sci Sports Exer.* 2010; 42: 5-12.
- [3] Canavese F, Soo BC, Chia SK, Krajbich JJ. Surgical outcome in patients treated for hemangioma during infancy, childhood, and adolescence: a retrospective review of 44 consecutive patients. *J Pediatr Orthop.* 2008; 28: 381-386.

- [4] Wang CS, Wu PK, Chiou HJ, Chen CF, Chen WM, Liu CL, et al. Nonpalpable intramuscular hemangioma treated with hookwire localization and excision. *J Chin Med Assoc.* 2014; 77: 426-429.